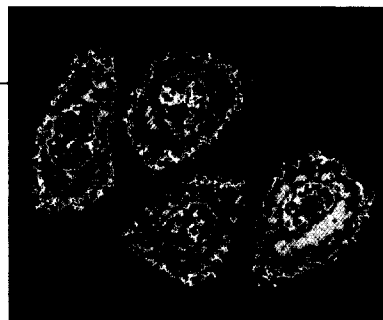


Aktuell

Hepatitis C: Therapiedauer nach Ansprechen 4



Hepatitis-Viren unter dem Mikroskop

Fortbildung

Hepatitis B: Add-on statt Switch 6

Funktionelle Dyspepsie und Reizdarmsyndrom 7

TNF-Blocker bei schwerem Morbus Crohn 8

Colitis ulcerosa: Hochdosierte Mesalazin-Einmalgabe 8

Für Morbus Crohn & Co ist keiner zu jung 10

Adjuvante Therapie des Kolonkarzinoms mit Capecitabin 12

Helicobacter pylori verdreifacht NSAR-Ulcusrisiko 12


Primär biliäre Zirrhose: Ursodeoxycholsäure früh geben 14



Bei akuter Colitis ulcerosa verschlechtert sich die Darmschleimhaut immer weiter

Service

Übelkeit und Erbrechen – was steckt dahinter? 15



Unklare Ursache für häufiges Erbrechen? Engmaschige Kontrolle!

ÄRZTLICHE PRAXIS **special**

Das Supplement Nr. 18 von
ÄRZTLICHE PRAXIS,
Ausgabe 46/2007

Verlag:
Reed Business Information GmbH,
Gabrielenstraße 9, 80636 München
Tel. (0 89) 8 98 17-0
www.reedbusiness.de

Geschäftsführung:
Jan van Betten (Vors.)
Peter Brunner (Medizin)

Redaktion:
Dr. med. Nikolaus Brass (verantw.) -5 51
Ulrike Cousseran M. A. -5 52

Layout/Grafik: Rosemarie Preis

Gesamtanzeigenleitung:
Frank Rosemann (verantwortlich für Anzeigen) -5 21

Published by
Reed Business Information



ÄRZTLICHE PRAXIS special gehört der Informationsgemeinschaft zur Feststellung der Verbreitung von Werbeträgern an.

Abbildungen: Titel: Bilderbox; S. 4: Arteria; S. 5: caro, Given Imaging; S. 6: Medicalpicture; S. 7: Superbild; S. 8: Archiv; S. 10: KES/Reinbacher; S. 11: privat; S. 12: Asche; S. 14: Urban & Schwarzenberg; S. 15: Archiv