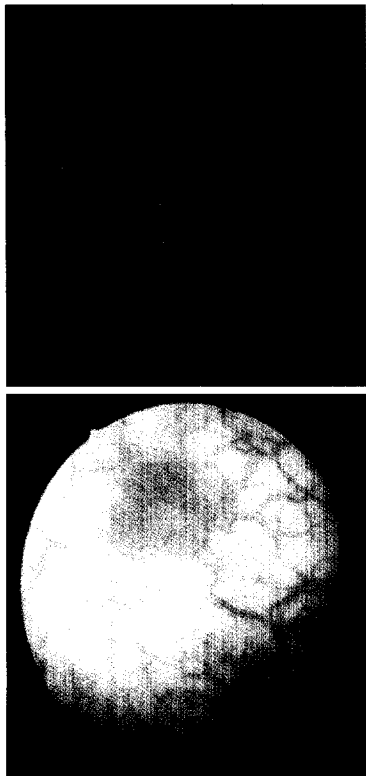


Aktuelle Urologie

November 2007 · Seite 423 – 502 · 38. Jahrgang



Titelbild: Fluoreszenzzytoskopisches (oben) und weißlichtzytoskopisches Bild (unten) einer Läsion der Harnblasenwand in Nachbarschaft zu einem papillären Tumor: Seite 457

Fallberichte | Case Reports

- 473 ► Bronchussequester als seltene Ursache von Flankenschmerzen
Bronchopulmonary Sequestration Presenting with Flank Pain
C. Schmitt, O. Basten, K. Fischer, T. Kälble
- 476 Die retroperitoneoskopische Exzision einer Nebennierenzyste
Retroperitoneoscopic Excision of an Adrenal Cyst
E. Herrmann, S. Bierer, M. Bögemann, H. Buerger, L. Hertle, C. Wülfing
- 479 Perkutane Nephrolitholapaxie beim Nierenkelchkonkrement in einer Transplantatniere
Percutaneous Nephrolithotomy of an Upper Pole Calix Stone in a Transplanted Kidney
A.-K. Munk, C. Seif, L. Renders, K.-P. Jünemann, P. M. Braun

Operative Techniken | CME – Zertifizierte Fortbildung

- 483 ► Laparoskopische transperitoneale Nephrektomie und Nierenzystenresektion
S. Subotic, D. Teber, H. Weiß, T. O. Henkel, G. Janetschek, J. J. Rassweiler
- 498 ► CME-Fragebogen



Impressum

Für den Buchbinder

Das Jahresinhaltsverzeichnis steht Anfang 2008 unter
<http://www.thieme.de/fz/uro/jahresverzeichnis2007.pdf>
zum Download bereit.