

# DMW

Deutsche  
Medizinische Wochenschrift

40 | 5 · 10 · 2007

Seiten 2043 – 2114 • 132. Jahrgang

**Kasuistik** | Case report

- 2077 Gemischtes exokrin-endokrines Karzinom des Magens – eine Rarität ohne Konsequenzen?  
Mixed exocrine-endocrine gastric carcinoma: a rarity of little consequence?  
*J. Sauer, R. Hinze, K. Dommisch*

2083 **Mediquiz**

**So wird's gemacht** | How to do

- 2087 **Titelthema** Die Feinnadelaspiration peripherer Lymphknoten  
Fine needle aspiration of peripheral lymph nodes  
*S. Gütz, M. Cebulla*

**Übersicht** | Review article

- 2090 Thymome – Inzidenz, Klassifikation und Therapie  
Thymoma – incidence, classification and therapy  
*C. Stremmel, S. Dango, U. Thiemann, G. Kayser, B. Passlick*

**Medizingeschichte** | Commentary

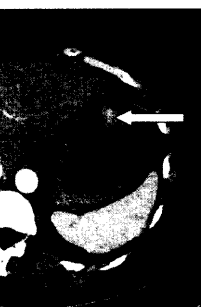
- 2096 Ludwig II. von Bayern – schizotyp Persönlichkeit und frontotemporale Degeneration?  
Ludwig 2<sup>nd</sup> of Bavaria: schizotypal personality disorder and frontotemporal dementia?  
*R. Hacker, M. Seitz, H. Förstl*

**Korrespondenz** | Correspondence

- 2100 **Frage aus der Praxis**  
Helicobacter pylori-Eradikation bei Dialysepatienten: Dosis anpassen?  
*C. Reisinger*
- 2100 **Leserbrief**  
Arteriitis temporalis  
*B. Walz / O. Sander*

**Mitteilungen der DGIM**

- 2103 DGIM-Preisträger
- 2106 Infektiologie als Spezialfach
- 2107 Einladung des Vorsitzenden der DGIM 2007/2008 zum Internistenkongress 2008
- 2108 Gustav von Bergmann Medaille
- 2108 Mitglieder der DGIM wächst weiter
- 2109 Die DGIM im Internet
- 2101 **Veranstaltungen**
- 2102 **Personalia**
- 2103 **Impressum**



Computertomographie  
des Oberbauches.



Titelbildvorlage:  
Lymphknotenmetastase  
(s. dieses Heft S. 2079).