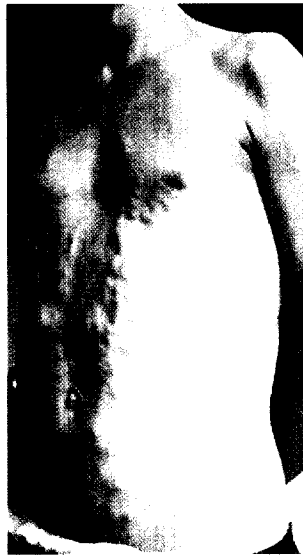


Aktuelle Dermatologie

Oktober 2007 · Seite 353–400 · 33. Jahrgang



Das caput medusae der Internisten (S. 390).

Übersicht | Review

- 373 ▶ **Fructosemalabsorption – die andere Seite gesundheitsbewusster Ernährung**
Fructose Malabsorption – The Other Side of Health-Conscious Nutrition
F.-W. Velten, C. Bayerl
Kommentiert in „Spotlight“

Kasuistik | Case Report

- 379 ▶ **Therapie von Hand- und Fußekzemen unter stationären Bedingungen**
Treatment of Eczema on Hands and Soles for Inpatients
A. Reichl, V. Vögtle, G. Schiffler, L. Bröhl, R. Frommelt, U. Amon
Kommentiert in „Spotlight“

- 385 **Xerosis und Exsikkationsekzem unter Therapie eines metastasierten Adenokarzinoms mit monoklonalem Anti-VEGF-Antikörper Bevacizumab (Avastin®)**
Xerosis and Asteatotic Eczema Following Treatment of Metastatic Adenocarcinoma with Monoclonal Anti-VEGF Antibody Bevacizumab
L. Kowalzik, L. Eickenscheidt, H. Ziegler, S. Ziebuhr, V. Schirmer

Von den Wurzeln unseres Fachs | From the Roots of Dermatology

- 388 **Das Medusenhaupt in Mythos und Medizin – Versuch einer ganzheitlichen Betrachtung**
The Head of Medusa in Mythology and Medicine – Attempt at a Holistic Approach
R. Möhn

Buchbesprechungen 367, 370, 394

395 **Interview**

396 **Veranstaltungen**

398 **Medizin & Markt**

400 **Impressum**

▶ Hinweis auf Titelthema

Titelbild: Aus der Arbeit von L. Kowalzik et al., Seite 386.