

EDITORIAL

- A. Breitenbücher, R. Krapf **Das CT-basierte Lungenkarzinom-Screening bei Risikogruppen: Müssen wir die Hoffnung begraben?** 776

CURRICULUM

- F. Haller-Wick, S. Schädel, M. Krause, F. Widmer **Korrekturpraxis bei der oralen Antikoagulation: eine Beobachtungsstudie** 778
Praktische Hinweise zur guten Einstellung der oralen Antikoagulation.

BIOMED.COM

- R. J. Müller, U. Schanz, J. D. Seebach **Bereiten uns Stammzellen Magengeschwüre?** 783
Interessante Zusammenhänge zwischen Stamm- und Krebszellen.

DER BESONDERE FALL

- P. Lehmann, T. Roll, G.-R. Kleger, H. Rickli, R. Noce, J.-U. Schaaf, K. Boggiana **Eitrige Perikardtamponade durch *Salmonella enteritidis*** 785
Selten einmal ist ein Perikarderguss purulent. Sogar Salmonellen können die Ursache sein!

COUP D'ŒIL

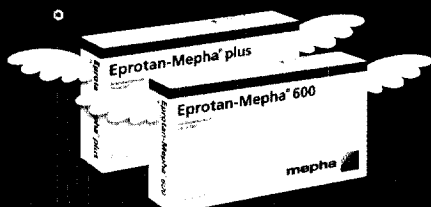
- H.-J. Riedtmann-Klee, M. Hagen **Harmloses Phytobiotikum?** 787
«Umckà loabô» bedeutet in der Sprache der Zulu «schwerer Husten».

LESERBRIEFE

- M. Gnädinger **Weitere Sorgen mit der Langzeitsicherheit von Medikamenten** 788
- M. H. Ryffel **Periskop: Rundblick ohne Weitblick?** 789

PERISKOP

790



Eprotan-Mepha[®]/plus
Eprotan / Eprotanmepha[®]
Das Original-Sartan zum himmlischen Preis

kassenzulässig

neu

Die mit dem Regenbogen

mepha