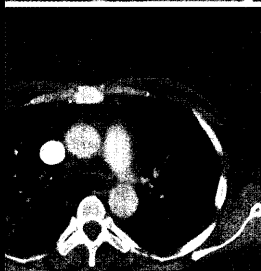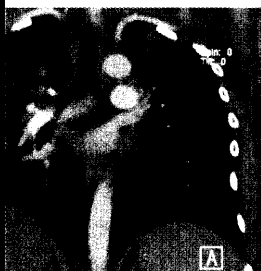


DMW

Deutsche
Medizinische Wochenschrift

34/35 | 24.8.2007

Seiten 1721 – 1790 • 132. Jahrgang



Computertomogramm
des Thorax mit floriden
milchglasartigen
Lungeninfiltraten



Titelbildvorlage:
Angiographie der
Hirngefäße
(s. dieses Heft S. 1750).

- Kasuistik** | Case report
- 1748 Hepatitis-B-assoziierte Panarteriitis nodosa mit zerebraler Vaskulitis
Hepatitis B associated polyarteriitis nodosa with cerebral vasculitis
K. Kohlhaas, T. Brechmann, M. Vorgerd
- 1755 **Mediquiz**
- Kasuistik** | Case report
- 1759 Methotrexat-induzierte Pneumonitis bei Morbus Crohn
Methotrexate-induced pneumonitis in a woman with Crohn's disease
T. Brechmann, C. Heyer, W. Schmiegel
- Aktuelle Diagnostik & Therapie** | Review article
- 1763 **Titelthema** Kurzdarmsyndrom – Welche Medikamente, welche Ernährung, welche operativen Optionen?
Short bowel syndrome: therapy, nutrition and surgery
M. Amasheh, A. J. Kroesen, J.-D. Schulzke
- Pro & Contra** | Commentary
- 1768 Überwachungsstrategien beim Barrett-Ösophagus – pro
Strategies for monitoring patients with Barrett's esophagus – pro
T. Rabenstein, C. Ell
- 1769 Überwachungsstrategien beim Barrett-Ösophagus – contra
Strategies for monitoring patients with Barrett's esophagus – contra
H. Koop
- Übersicht** | Review article
- 1770 **Titelthema** Morbus Crohn – Infliximab, Adalimumab und Certolizumab-Pegol:
Was bringen die neuen Gegenspieler des TNF- α ?
Crohn's disease – infliximab, adalimumab and certolizumab-pegol:
clinical value of anti-TNF- α treatment
S. Schreiber
- Konsensus** | Review article
- 1775 Kurzfassung der aktualisierten S3-Leitlinie
„Diagnostik und Therapie der Hepatitis B“
German guidelines on diagnosis and therapy of hepatitis B
H. Wedemeyer, M. Cornberg, U. Protzer, T. Berg, M. M. Dollinger
- 1783 **Forum der Industrie**
- 1785 **Thieme – Medizin im Fokus**
- 1787 **Veranstaltungen**
- 1786 **Impressum**