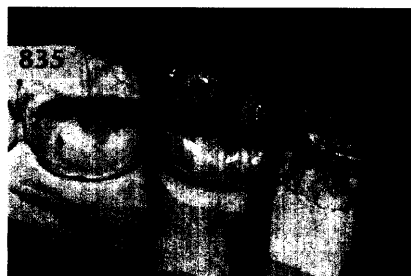
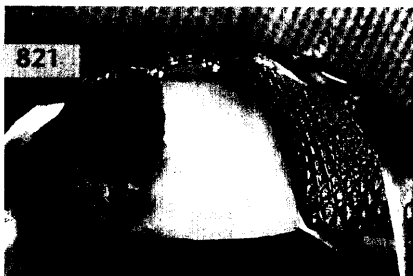
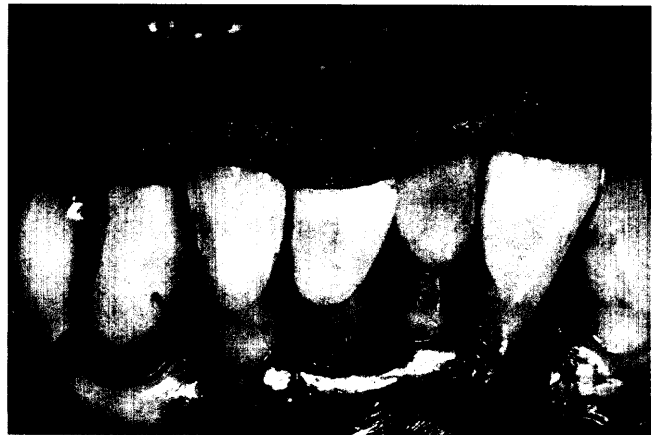

PROTHETIK

Birka Dimaczek, Matthias Kern,
Kiel

Langzeitprovisorische Wiederherstellung von Funktion und Ästhetik mittels direkter adhäsiver Befestigung eines extrahierten Zahnes

Die adhäsive Befestigung eines extrahierten Zahnes an den Nachbarzähnen ist eine wenig invasive, konservative Möglichkeit des provisorischen Zahnersatzes. Beschrieben wird das klinische Vorgehen mit Hilfe eines inzisalen Schlüssels, der die exakte Positionierung des extrahierten Zahnes erleichtert.



RÖNTGENOLOGIE/FOTOGRAFIE

RÖNTGENBILD-ATLAS:

Unklare Osteolyse des Unterkiefers/
Gorham-Stout-Syndrom 855

ZAHNHEILKUNDE ALLGEMEIN

Annekatriin Herold, Lutz Päßler, Dresden

Klinische, axiographische und
akustische Untersuchungen an Patienten
mit Kiefergelenknacken 859

PRAXISMANAGEMENT

ABRECHNUNG:

Festzuschüsse bei Veränderung der Bisslage 869

RECHTSFRAGEN:

Probezeit von bis zu 3 Jahren für
neue Partner in Gemeinschaftspraxen
rechtmäßig 871

DAS AKTUELLE URTEIL:


Mängel in der Begutachtung lassen
keinen Rückschluss auf Parteilichkeit des
Sachverständigen zu 873

STEUERRECHT:

Aus der Ansparabschreibung wird der
Investitionsabzugsbetrag – leider ändert
sich nicht nur der Name 874

RUBRIKEN

Editorial 793
Kongresskalender 875
Impressum 877
Verlagsprogramm Zahnmedizin 879



Frontalansichten
1.688

www.dentalexplorer.de