

DMW

Deutsche
Medizinische Wochenschrift

30 | 27.7.2007

Seiten 1547 – 1600 • 132. Jahrgang

Kasuistik | Case report

- 1571 Schwere Anämie bei einer jungen Frau –
Beschreibung einer seltenen Koinzidenz
A severe anemia in a young woman. Description of a rare coincidence
G. Kleine

1575 **Mediquiz**

Aktuelle Diagnostik & Therapie | Review article

- 1577 Neonataler Diabetes –
molekulargenetische Diagnostik wegweisend
Neonatal diabetes – molecular diagnosis is evident
T. M. Kapellen, W. von Schütz, W. Kiess

Übersicht | Review article

- 1581 **Titelthema** Das Merkelzellkarzinom – klinisch oft verkannt
Merkel cell carcinoma – clinically often misjudged
H. Weisser, W. Hartschuh, A. Greiner, M. Bischof, A. Enk, P. Helmbold

Ethik in der Medizin | Commentary

- 1587 **Titelthema** Medizinethische Aspekte im Umgang mit muslimischen Patienten
Medical ethical aspects of culture in health care practice examples of muslim patients
I. Ilkilić

1593 **Forum der Industrie**

1595 **Veranstaltungen**


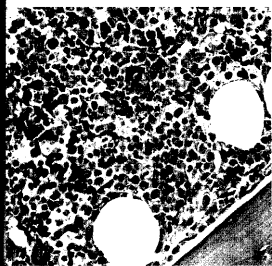
1596 **Personalien**

1598 **Impressum**

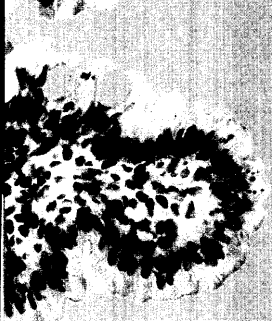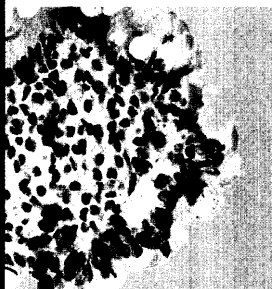1. DEUTSCHER INTERNISTENTAG

25.–27. Oktober 2007
ESTREL Convention Center Berlin

www.deutscherinternistentag.de
Jetzt online anmelden! ➔



b.
Knochenmarkshistologie –
Megaloblasten im
Knochenmark.



Titelbildvorlage:
CD8-Lymphozyten im
Duodenalepithel
(s. dieses Heft S. 1572).