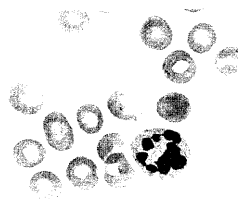


DMW

Deutsche
Medizinische Wochenschrift

27 | 6 · 7 · 2007

Seiten 1435 – 1492 · 132. Jahrgang



Blutausstrich (Pappenheimfärbung, 1000-fach vergrößert). Extrem hypersegmentierter neutrophiler Granulozyt.

- Aktuelle Diagnostik & Therapie** | Review article
- 1469 Panzytopenie und Hämolyse –
Diagnose, Differenzialdiagnose und Therapie der perniziösen Anämie
Pancytopenia and hemolysis –
diagnosis, differential diagnosis and therapy of pernicious anemia
N. Meier, E. Lipp, M. Solenthaler
- Übersicht** | Review article
- 1475 **Titelthema** Antiepileptika-induzierte Osteopathie
Formen, Pathogenese, Prophylaxe, Früherkennung, Therapie
AED-induced osteopathy –
subtypes, pathogenesis, prevention, early diagnosis and treatment
R. Bartl
- Kommentar** | Commentary
- 1480 Welche Rate beschreibt die MRSA-Situation am besten?
Which rate describes the MRSA situation appropriately?
P. Gastmeier, I. F. Chaberny
- Arztrecht in der Praxis** | Commentary
- 1483 **Titelthema** Rückforderung von Honoraren für ärztliche Wahlleistungen bei
unwirksamer Wahlleistungsvereinbarung
H.-J. Rieger
- 1485 **Forum der Industrie**
- 1487 **Veranstaltungen**
- 1490 **Personalia**
- 1489 **Impressum**

1. DEUTSCHER INTERNISTENTAG

25.–27. Oktober 2007
ESTREL Convention Center Berlin

www.deutscherinternistentag.de
Jetzt online anmelden! ➔



Titelbildvorlage:
Ausgeprägte Osteomalazie unter Langzeit-
therapie mit Phenhydan
(s. dieses Heft S. 1476).