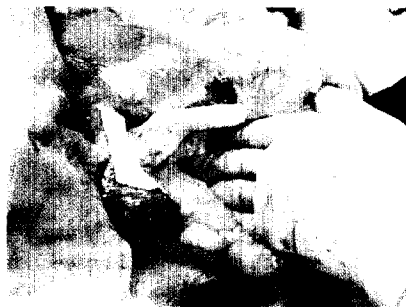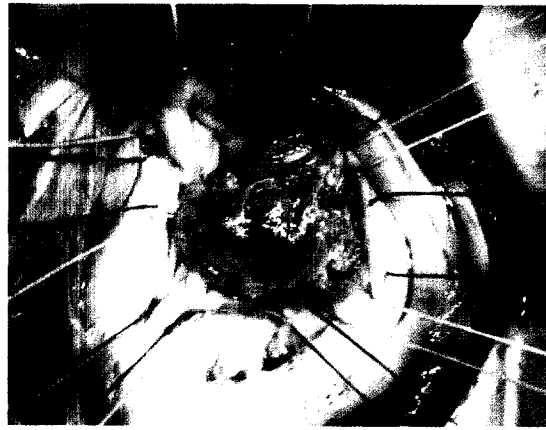


ZU UNSEREM TITELBILD

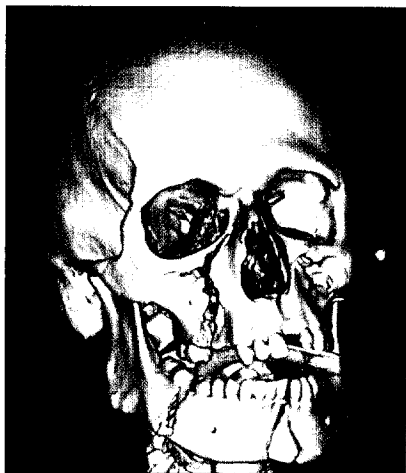Mitralklappenendokarditis bei einer 34-jährigen Patientin mit ausgeprägten Vegetationen am hinteren Mitralsegel und Zustand nach Mediastinitis vor drei Tagen, Erreger: MRSA.

Seite 10



Anatomiegerechte und blutsparende Operationstechnik wird heute in der hepatobiliären Chirurgie als goldener Standard gefordert.

Seite 24



Volume Rendering-Rekonstruktion des Schädels bei einem 20-jährigen Patienten nach Motorradunfall.

Seite 34

INTERVIEW

Strikteste Hygiene notwendig!

Interview mit OA Dr. Agnes Wechsler-Fördös, Wien

8

KARDIOLOGIE

Jüngere Patienten – gute Ergebnisse

ao.Univ.Prof. Dr. Elfriede Ruttman-Ulmer, ao.Univ.Prof. Dr. Johann Willeit, OA Dr. Silvana Müller, OA Dr. Orest Chevtchik, o. Univ.Prof. Dr. Werner Poewe, o.Univ.Prof. Dr. Günther Laufer, ao.Univ.Prof. Dr. Ludwig C. Müller, Innsbruck

10

ANÄSTHESIE

Perioperative Gerinnungsoptimierung

Ao.Univ.Prof. Dr. Sibylle Kozek-Langenecker, Wien

16

LEBERCHIRURGIE

Moderne Leberchirurgie

Dr. Stefan Stättner, Dr. Thomas Ybinger, Dr. Barbara Horvath-Mechtler, Dr. Wolfgang Appel, Dr. Franz Karnel, Dr. Martina Baur, Univ.-Prof. Dr. Christian Dittrich, Univ.-Prof. Dr. Martin Klimpfinger, Univ.-Doz. Dr. Franz Sellner und Univ.-Prof. Dr. Josef Karner, Wien

24

RADIOLOGIE

Radiologische Diagnostik beim Polytrauma

Dr. Michael Rieger, Innsbruck

34

PANORAMA

6

BRENNPUNKT KARDIOLOGIE

40

PRODUKTE

45

IMPRESSUM

15