

Diagnostik im Bild

- 153 — **Auf einen Blick**
Solitäre pigmentierte Hauttumoren:
Schwierige klinische Differenzialdiagnose
Hans Schulz

Kongress kompakt

- 166 — **44. Tagung der Deutschen Dermatologischen Gesellschaft**
Aktuelle Fortbildung aus Dresden – hautnah dabei
• Wann haben Hautinfektionen Krankheitswert?
• Facetten der Vaskulitiden mit Hautbeteiligung
– eine Auswahl

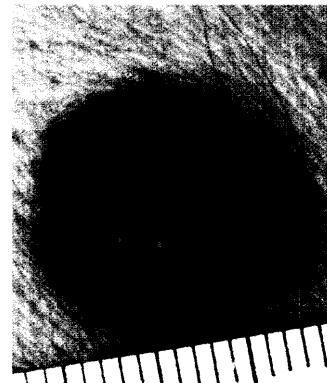
Journal Club

- 173 — **Naevi flammei dunkeln nach Behandlung mit dem Farbstofflaser wieder nach ... Lavendel-„Erysipel“**
- 174 — **Melanom: Das häufigste Symptom ist kein Symptom ... Marmorokie**
- 175 — **Mehr Tee – weniger Hautkrebs ... Trojanische Pferde für die Brucellosetherapie**
- 176 — **Keimbahnmutationen auch bei sporadischen atypischen Nävi ... Verdächtige Raumforderung – Fettauage ... Schmalband-UVB bei Pruritus**
- 177 — **Fusarium-Infektion bei gesundem Jungen**
- 178 — **Metronidazol in der Therapie der bakteriellen Vaginose**
- 179 — **Online-Dermatologieatlas künftig als „ultimatives Web-basiertes Diagnoseinstrument“**
- 180 — **Kortison in der Therapie des Kawasaki-Syndroms: ja oder nein?**

Pigmentierte Hauttumoren

Auch Lupe oder Auflichtmikroskop helfen mitunter bei der Differenzierung solitärer pigmentierter Hauttumoren nicht mehr weiter...

153

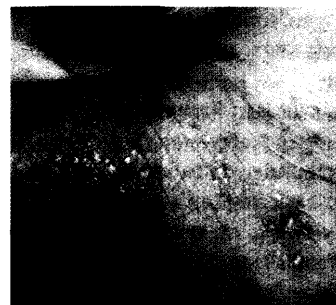

DDG in Dresden: Fortbildung pur



Aus der Fülle der Veranstaltungen der 44. Tagung der DDG stellen wir Ihnen in dieser und der kommenden Ausgabe eine Auswahl der wichtigsten Themen zusammen.

166



Weitere Rubriken

- 137 — Termine
- 160 — Buchtipps
- 183 — Praxismanagement
- 190 — Pharma News
- 197 — Impressum/
letzte Meldung: Hühnereier
als Pharmabomben

Bitte beachten

Zu dieser Ausgabe von hautnah dermatologie gehören heftintegriert der Kongress Report aktuell „Schnellere Heilung, kürzere Pflegezeit“ auf Seite 184 sowie der Kongress Report aktuell „Atopische Dermatitis: Umdenken bei Ursache und Therapie“ auf Seite 188.



15% Gel
Das Einzige für zwei