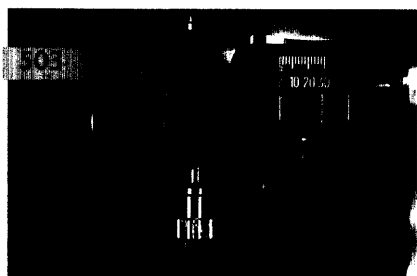
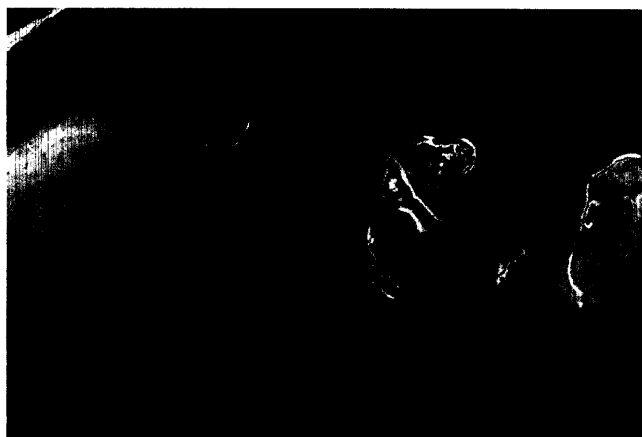

ZAHNHEILKUNDE ALLGEMEIN

Wolf-Dieter Seeher,
München

Die direkte (Re-)Konstruktion einer Eckzahnführung im Mund

Die für eine eckzahngeschützte Okklusion erforderliche Eckzahnführung ist bei vielen Patienten nicht vorhanden. In dem Beitrag wird eine einfache und klinisch bewährte Vorgehensweise für den direkten Aufbau einer Eckzahnführung mit Kompositmaterialien vorgestellt.



Christian Köneke, Bremen

Die Notwendigkeit der posterioren Abstützung bei Patienten mit craniomandibulärer Dysfunktion 549

ZAHNHEILKUNDE ALLGEMEIN

Wolf-Dieter Seeher, München

Die direkte (Re-)Konstruktion einer Eckzahnführung im Mund 557

Wissensüberprüfung per Internet: So funktioniert der Test 564

RÖNTGENOLOGIE/FOTOGRAFIE

RÖNTGENBILD-ATLAS:

Artefakte auf digitalen Röntgenaufnahmen ... 565

ORALCHIRURGIE/ORALE MEDIZIN

MUNDSCHLEIMHAUTERKRANKUNGEN:

Keratoakanthom/Basaliom 567

PRAXISMANAGEMENT

ABRECHNUNG:

Abrechnung der BEMA-Nr. Ä1 569

RECHTSFRAGEN:

Keine rückwirkende Genehmigung der Beschäftigung von Vorbereitungsassistenten 571

STEUERRECHT:

Das neue Elterngeld 573

RUBRIKEN

Editorial 445
Kongresskalender 575
Impressum 577
Verlagsprogramm Zahnmedizin 579