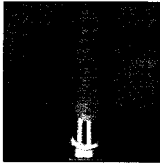











Inhaltsverzeichnis

- | | | | |
|----|--|--|--|
| 5 | Gast-Editorial Wie entstehen Komplikationen? |  | Jay P. Malmquist |
| 9 | Das „Scalloped Implant“ verbessert das interproximale Knochenniveau |  | Bradley S. McAllister |
| 17 | Der interproximal verbundene Lappen zur Behandlung von intraossären Defekten: Fallberichte |  | Carlo Tinti
Stefano Parma-Benfenati |
| 27 | Lappenlose Implantateinsetzung in der ästhetischen Zone: Vorteile und Vorsichtsmaßnahmen |  | Tae-Ju Oh
Jeffrey Shotwell
Edward Billy
Ho-Young Byun
Hom-Lay Wang |
| 35 | Herausnehmbare Prothesen im Oberkiefer, die von Teleskopkronen auf zwei Implantaten oder zwei Eckzähnen getragen werden |  | Dietmar Weng
Ernst-Jürgen Richter |
| 43 | Implantatverankerung im Gaumen zur kieferorthopädischen Bewegung: Vorläufige Ergebnisse mit Bränemark-Standardimplantaten |  | Mauro Merli
Monica Merli
Aldo Merli
Marco Esposito |
| 51 | Auswirkungen der gesteuerten Geweberegeneration mit resorbierbaren Membranen nach der Extraktion impaktierter dritter Molare im Unterkiefer: Klinische und röntgenologische Auswertung |  | Mario Aimetti
Enrico Pigella
Federica Romano |
| 61 | Wiederherstellung des ästhetischen Lächelns: Ein multidisziplinärer Therapieansatz |  | Hiroe Ohyama
Shigemi Nagai
Hiro Tokutomi
Michael Ferguson |
| 71 | Sofortige Implantatinsertion in die Extraktionsalveole eines impaktierten oberen Eckzahns |  | Daniele Cardaropoli
Cesare Debernardi
Giuseppe Cardaropoli |
| 79 | Klinische Ergebnisse der gesteuerten Geweberegeneration mit der Atrisorb-Membran bei der Behandlung von intraossären Defekten: Dreijährige Follow-up-Studie |  | Umur Sakallıoğlu
Ümit Yavuz
Müge Lütfioğlu
Ilker Keskiner
Gökhan Açıkgoz |