

# DMW

Deutsche  
Medizinische Wochenschrift

Seiten 909 – 960 • 132. Jahrgang

17 | 27.4.2007

911 **Zu diesem Heft**

**Aktuelles – kurz berichtet**

- 915 *Windpocken:*  
Verbesserter Schutz nach Auffrischungsimpfung
- 916 *Suizid:*  
Untergewicht als Risikofaktor bei Männern?
- 917 *Herzinsuffizienz:*  
Schlechtere Prognose bei Depression
- 918 *Nicht-ST-Hebungs-Infarkt:*  
Welche Therapie ist am besten?

**Referiert – kommentiert**

- 919 **Titelthema** **Kardiovaskuläres Risiko von Frauen:**  
**bessere Einschätzung mit dem Reynolds Risk Score?**  
*Kommentar:* Ein Risiko-Score muss auch demographische Parameter berücksichtigen

**Hinterfragt – nachgehakt**

- 920 **Titelthema** **COPD: Was bringt die aktuelle Leitlinie Neues?**

**Originalarbeit | Original article**

- 921 **Titelthema** **„Guter Rat ist teuer“. Die Zweitmeinung aus Sicht eines**  
**interdisziplinären Tumortherezentrums**  
Good advice is precious: the use and value of „second opinion“ given by an  
interdisciplinary cancer center  
*C. Schuhmacher, F. Lordick, R. Bumm, J. Tepe, J. R. Siewert*

927 **Mediquiz**

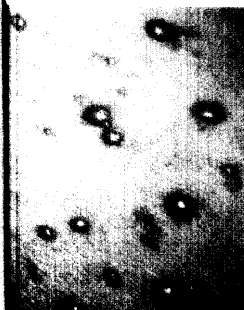
**Kasuistik | Case report**

- 931 Heterotaxie-Syndrom ohne kongenitalen Herzfehler bei  
dilatativer Kardiomyopathie  
Heterotaxia without congenital cardiac defects in dilated cardiomyopathy  
*H. Hildebrand, D. Gunzenhauser, K. Weber, W. Frese, R. Fröber, D. Wetter*

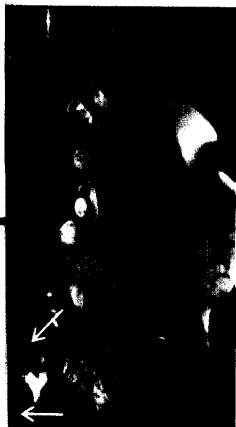**Schwerpunkt Plastische Chirurgie bei Bestrahlungsfolgen**

**Editorial**

- 938 **Titelthema** **Bestrahlungen und ihre Folgen:**  
**ein Plädoyer für den interdisziplinären Dialog**  
Radiotherapy and its after-effects: a plea for an interdisciplinary dialogue  
*H.-U. Steinau*



Typische Effloreszenzen  
bei Windpocken.



MRT des Epigastriums.