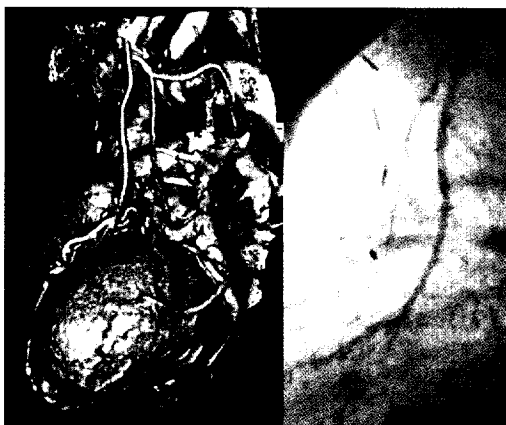


ZU UNSEREM TITELBILD

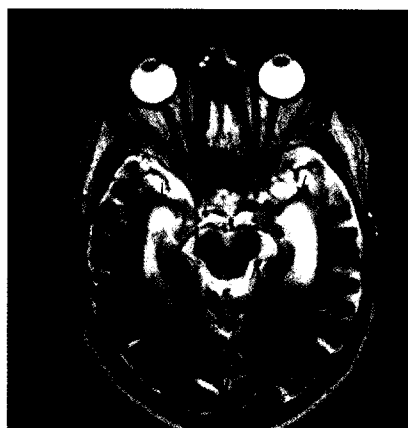
Multislice-CT ermöglicht hier die bessere Darstellung der Anastomose des LIMA-By-passes als mit der Katheterangiographie (semiselektive Gefäßsondierung).

Seite 8



Kommerzielle Teleradiologen in Barcelona be-
funden radiologische Untersuchungen für das
Krankenhaus in Borås, Schweden, um dessen
lange Wartezeiten zu verringern.

Seite 14



Neuroimaging in der Diagnostik des Mb.
Alzheimer

Seite 24

HERZ UND GEFÄß

Koronararterien

8

Was kann die CT-Angiographie? Die Sicht des Radiologen

Univ. Prof. Dr. Klaus Hergan, Salzburg

Teleradiologie und eHealth

14

Von der arzt- zur patienten-zentrierten Medizin

Prim. Dr. Hans Mosser, Krems

NEUROIMAGING

Diagnostik des Mb. Alzheimer

24

Der Stellenwert des Neuroimaging

Dr. Peter Kapeller, Villach

PANORAMA

6

VERANSTALTUNGEN

27

IM BRENNPUNKT

30

AKTUELL

35

PRODUKTE

37

IMPRESSUM

13