

3 — Editorial

Praxismanagement

- 9 — DKG beklagt Investitionsstau • Umsatzgarantie gegen drohenden Ärztemangel • EBM-Änderung zum 1. Januar 2007 • Bundestag verabschiedet Gesundheitsreform
- 10 — Barmer-Hausarztvertrag ist keine integrierte Versorgung • Arzneiausgaben bleiben stabil • KV Nordrhein hält Arzneimittelbudget 2006 ein • AOK vermittelt Facharzt-Termine

12 — Leserbrief

- 14 — Überbordende Dokumentation
Bürokratie kostet Vertragsärzte Milliarden
- 16 — AU-Bescheinigung
Fähig zur Unfähigkeit
- 20 — Elektronische Gesundheitskarte
Der Widerstand der Ärzte wächst

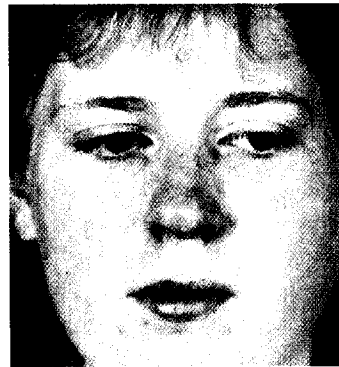
Fortbildung

- 22 — CME: Tumoren der Speicheldrüsen
Vom „Wolf im Schafspelz“ und anderen Entitäten
- 30 — CME: Entzündliche Erkrankungen der großen Kopfspeicheldrüsen
Unklare Schwellung – was steckt dahinter?
- 39 — CME-Fragebogen
- 42 — Erkrankungen der Zunge (Teil 4)
Orale Haarleukoplakie

**Kostspielige
Sammelwut**

Der bürokratische Aufwand in deutschen Arztpraxen ist nicht nur zeitraubend, sondern auch teuer. Jährlich verschlingt die Datenflut 1,6 Milliarden Euro.

14



Unklare Schwellung

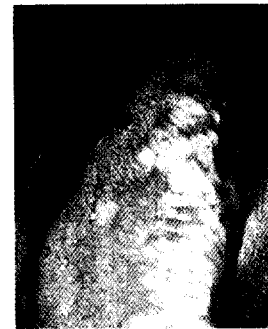Entzündungen der großen Kopfspeicheldrüsen sind nicht immer leicht zu diagnostizieren, da sie häufig in komplexe Syndrome eingebunden sind. Der Fortbildungsbeitrag gibt einen praxisrelevanten Überblick.

30

Gestreifte Zunge

Obwohl es sich bei der oralen Haarleukoplakie eigentlich um eine harmlose Zungenaffektion handelt, sollte ihr Auftreten hellhörig machen. Fast immer ist die Erscheinung mit einer HIV-Infektion assoziiert.

42



So erreichen Sie uns:

Redaktion:
 Dr. med. Elke Thomazo
 E-Mail: thomazo@urban-vogel.de
 Tel. 089 4372-1444
 Fax 089 4372-1400

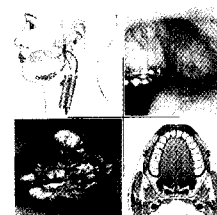
Urban & Vogel GmbH
 Neumarkter Str. 43
 81673 München
www.hno-nachrichten.de

Fähig zur Unfähigkeit

Die exakte Ausstellung einer AU-Bescheinigung sollte nicht unterschätzt werden. Nicht zuletzt drohen dem Facharzt Schadenersatzforderungen von Arbeitgebern oder Krankenkassen. Die wichtigsten (Neu-)Regelungen haben wir für Sie zusammengestellt.

Seite 16

Zum Titelbild ...



29 verschiedene Entitäten lassen sich bei den epithelialen Speicheldrüsentumoren unterscheiden. Einige sind äußerst tückisch (Beitrag S. 22).