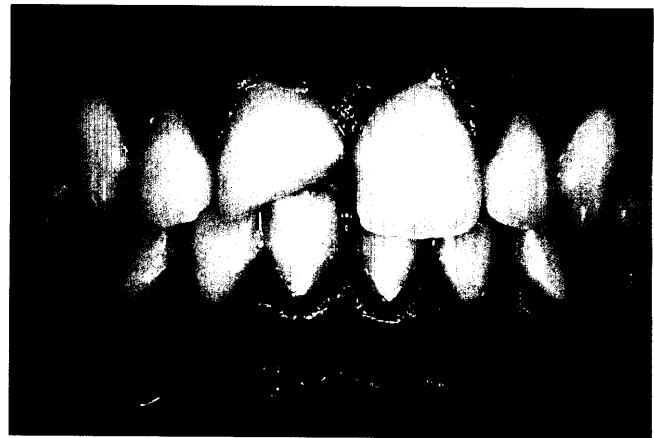


ZAHNERHALTUNG

Mathias Freitag, Elmar Hellwig,
Freiburg

Adhäsive Wiederbefestigung eines
Zahnfragmentes nach Frontzahntrauma –
Ein Fallbericht

In dem Fallbericht wird die Behandlung eines 13-jährigen
Jungen mit unkomplizierter Kronenfraktur eines oberen
Inzisivus geschildert. Das von dem Patienten mitgebrachte
Zahnfragment wurde mittels Reattachement wiederbefestigt.
Auf diese Weise konnte der Zeitpunkt einer invasiveren
restaurativen Versorgung hinausgezögert werden.



Brita Willershausen, Dimos Moschos,
Adrian Kasaj, Alexander Pistorius, Mainz
Lebensstil und Mundgesundheit:
Fast Food, Übergewicht
und Zahnhartsubstanzdefekte 407

Gerta van Oost, Dormagen
Gesunde Ernährung im Bild 417

PRAXISMANAGEMENT

Lothar Taubenheim, Köln
Übernahme von „Patenschaften“ –
Sterilisation und Überwachung von
wartungspflichtigen Geräten sowie
Messmitteln 423

ABRECHNUNG:
Abrechnung der BEMA-Nr. 19 427

RECHTSFRAGEN:
„Neue“ Pflichtangaben für geschäftliche
E-Mails seit dem 1. Januar 2007 429

STEUERRECHT:
2007: Neue Zeitrechnung für
offenlegungspflichtige Unternehmen 431

RUBRIKEN
Editorial 347
Kongresskalender 433
Impressum 435
Verlagsprogramm Zahnmedizin 437