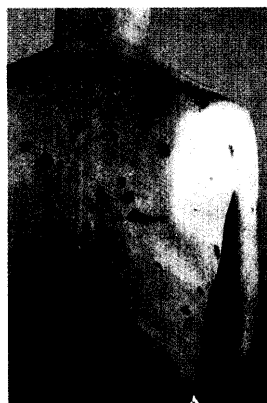


DMW

Deutsche
Medizinische Wochenschrift

13 | 30 · 3 · 2007

Seiten 645 – 706 · 132. Jahrgang



Kaposi-Sarkom.

CME – Zertifizierte Fortbildung | Review article

- 673 **Titelthema** HIV-Infektion
HIV-infection
J.-C. Wasmuth, J. K. Rockstroh
- 684 CME Information
- 685 Quiz-Fragen
- 687 CME-Evaluationsbogen



Übersicht | Review article

- 689 **Titelthema** Neuentstehung eines Diabetes mellitus unter
antihypertensiver Therapie
New-onset diabetes mellitus during antihypertensive treatment
R. Düsing

Arztrecht in der Praxis | Commentary

- 696 Fälligkeit des Arzthonorars nach der GOÄ –
Urteil des Bundesgerichtshofs vom 21.12.2006
H.-J. Rieger

Korrespondenz | Correspondence

- 698 Pneumothorax und subkutanes Emphysem infolge einer Rippenfraktur
L. Schute / K. Müssig, M. Horger

699 **Forum der Industrie**

703 **Veranstaltungen**

704 **Personalien**

705 **Impressum**

Titelbildvorlage:

Kontrastmittelverstärkte
Computertomographie
des Abdomens
(s. dieses Heft, S. 671).