

Panorama

- 60 — Raffinierter UV-Schutz ... Subkutane Immuntherapie wirksam und sicher ... Durch dick und dünn ... Studie untersucht Zusammenhang zwischen Schlaganfall und Morbus Fabry
- 61 — Länger überleben mit dem HI-Virus ... Resistenzen in Grün ... Gesundes Zahnfleisch, gesunde Gefäße ... Bilddokumente hautnah

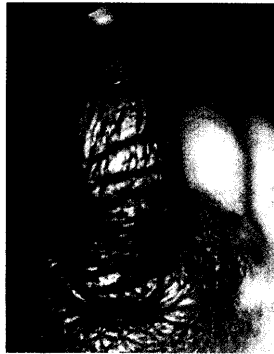Fortbildung

- 62 — **Kongenitale melanozytäre Nävi Früh exzidieren oder abwarten?**
Henning Hamm
- 68 — **Teppich oder Parkett? Saugen oder wischen? Wohnraummaßnahmen bei Milbenallergie**
Horst Müsken, Jörg-Thomas Franz
- 72 — **„Richtig negativ“ oder „falsch negativ“? Interpretation negativer Ergebnisse beim Epikutantest**
Dieter Kleinhans
- 75 — **CME: Fragebogen für die Zertifizierte Fortbildung**
- 78 — **Prävention über die Darmflora Allergie-Schutz durch Probiotika: Eine sinnvolle Maßnahme?**
Interview mit Prof. Eckard Hamelmann

Diagnostik im Bild

- 80 — **Auf einen Blick Chronische Ulzerationen an der unteren Extremität**
Hans Schulz

Pigmentläsionen



Kongenitale melanozytäre Nävi bergen ein hohes malignes Potenzial. Wann genügt nun die Beobachtung und bei welchen Nävi sollte sofort operiert werden?

62

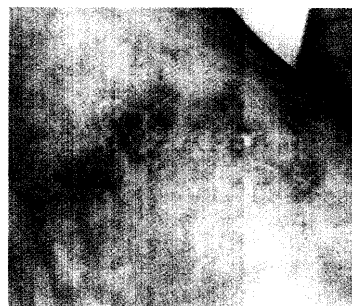
Milbenallergie

Exkremente von Milben sind hierzulande die wichtigsten Innenraumallergene. Was können Sie Ihren Patienten bei der Diagnose „Milbenallergie“ raten?



68

Chronische Ulzera



Chronische Ulzerationen der unteren Extremität werden mitunter voreilig der Kategorie „arterielle oder venöse Gefäßerkrankung“ zugeordnet ... und auch so behandelt. Eine weiterführende Diagnostik ist oft unumgänglich ...

80

So erreichen Sie uns

Verlagsredaktion

Redaktion *hautnah dermatologie*
Dr. (Univ. Perugia) Ulrich Schneider
Neumarkter Str. 43
81673 München
Tel: 0 89/43 72-14 07; Fax: -14 00
Dipl.-Biol. Doris Berger (Leitung)
Mail: schneider@urban-vogel.de
Internet: www.hautnah-dermatologie.de

Titelbild

In diesem Fall chronischer Ulzerationen (es ist übrigens ein Zierkürbis) sind es sicherlich die Narben des Alltags, die noch zu bewundern sind – die Abgrenzung fällt leicht.