

DMW

Deutsche
Medizinische Wochenschrift

Seiten 589 – 644 • 132. Jahrgang

12 | 23 · 3 · 2007

591 **Zu diesem Heft**

Aktuelles – kurz berichtet

- 595 *COX-2-Hemmer:*
Weniger gastrointestinale Komplikationen?
- 596 *Thrombembolische Ereignisse:*
Wie lange muss man antikoagulieren?
- 597 *Vorhofflimmern:*
Hohe Blutdruckamplitude erhöht Risiko
- 597 *Radioiodtherapie:*
Was bewirken begleitende Thyreostatika?

Referiert – kommentiert

- 598 Herzklappenfehler durch Parkinsonmedikamente?
Kommentar: Dopaminagonisten – nicht alle sind gleich!

Hinterfragt – nachgehakt

- 599 *Nephrogene systemische Fibrose:*
Ist gadoliniumhaltiges Kontrastmittel doch nicht harmlos?

Serie Arbeitsmedizin

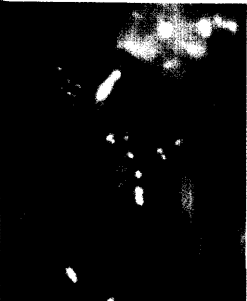- 601 **Titelthema** Erkrankung durch psychische Belastung bei der Arbeit –
Was ist gesichert?
K. Scheuch

Originalarbeit | Original article

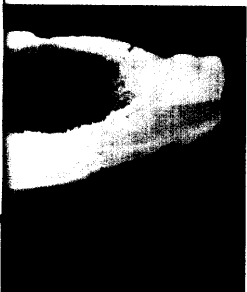
- 607 **Titelthema** Strategie und Ergebnisse der pneumatischen Kompression
nach transfemorale Katheterisierung
Strategy and results of pneumatic compression following transfemoral
catheterization
F. Weber, H. Schneider, B. Weber, C. A. Nienaber

Kasuistik | Case report

- 612 **Titelthema** Metastase eines medullären Plasmozytoms als Ursache
einer akuten Cholezystitis
Metastasis of medullary plasmocytoma as cause of acute cholecystitis
D. Schuster, B. Klosterhalfen, C. Fiedler, A. Prescher



Blutungszeichen
bei Ulkus.



Makroskopischer Befund
des Operationspräparates:
verdickte, grau-weißliche
Wand mit belegter Serosa
und intakter Mukosa.