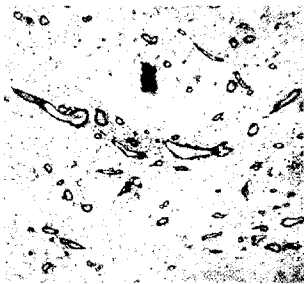


# Aktuelle Dermatologie

Januar/Februar 2007 · Seite 1–62 · 33. Jahrgang



Proliferierende Blutgefäße  
in der Dermis

---

## Kasuistiken | Case Reports

- 39 ▶ Kontaktallergie auf Nikotin  
Contact Allergy to Nicotine  
*B. M. Hausen*

- 42 Reaktive Angioendotheliomatose nach Implantation einer Schultergelenkprothese  
Reactive Angioendotheliomatosis After Implantation of a Shoulder Joint Prosthesis  
*G. Wagner*

---

## Tagungsberichte | Congress Reports

- 47 10 Jahre Hauttumor-Workshop in Dresden – ein wissenschaftlicher Höhepunkt zur Verabschiedung von Professor Günther Sebastian  
10th Skin Cancer Workshop in Dresden – A Scientific Highlight Upon Retirement of Prof. Guenther Sebastian of Prof. Guenther Sebastian  
*U. Proske*

- 49 Berufsdermatologie und Arbeitsmedizin: Epoxidharze und Acrylate  
Occupational Dermatology and Occupational Medicine: Epoxy Resins and Acrylates  
*T. Schadeck, M. Hartmann, A. Enk*

---

## Von den Wurzeln unseres Fachs | From the Roots of Dermatology

- 54 Frühe Darstellung des Parry-Romberg-Syndroms bei der Bremer Kaufmannswitwe Gesche Meyer (1652)  
Early Interpretation of Parry-Romberg Syndrome in Gesche Meyer (1652),  
Widow of a Bremen Businessman  
*F. A. Bahmer*

---

## Buchbesprechungen 12, 16, 53, 56

- 
- 57 Veranstaltungen

- 
- 60 Medizin & Markt

- 
- 62 Impressum

▶ Hinweis auf Titelthema

Titelbild: Aus der Arbeit von T. Gambichler und S. Boms, Seite 18.

VW  
nm  
/irkst  
r.), a  
teum  
erap  
ramn  
bere  
imur  
nnen  
p. K  
ultipl  
thwa  
.B. in  
enne  
weg  
rebr  
astro  
Leb  
peru  
ickre  
nie a  
bei  
iten  
ovar  
Indik  
Ciclo