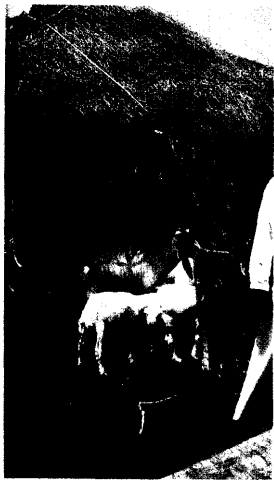

DMW

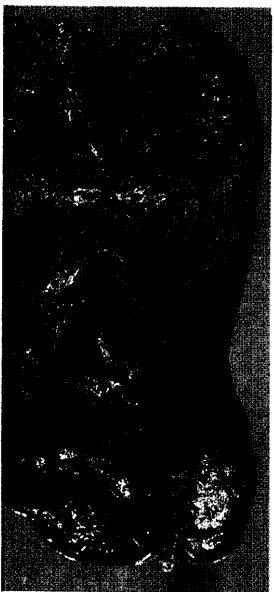
Deutsche
Medizinische Wochenschrift

Seiten 349 – 404 • 132. Jahrgang

8 | 23. 2. 2007



Im Jahr 2000 kam es zum letzten großen Ausbruch des Rift-Valley-Fiebers im Jemen und in Saudiarabien.



Autopsiepräparat der Lunge.

351 Zu diesem Heft

Aktuelles – kurz berichtet

- 357 *Koronare Herzkrankheit:*
Telomerlänge als Prognosemarker?
- 358 *Beobachtungsstudien:*
Welchen Einfluss haben Verzerrungseffekte auf die Ergebnisse?
- 359 *Magnetresonanztomographie:*
Prognostische Hinweise für altersbedingte Funktionsverluste

Referiert – kommentiert

- 360 *Ischämischer Insult: Spätlyse mit Ancrod?*
Kommentar: Schneller Lysebeginn bleibt einer der wichtigsten Faktoren für das Ergebnis

Hinterfragt – nachgehakt

- 361 **Titelthema** *Tinnitus: schwer therapierbares Problem?*

Serie | Infektionskrankheiten

- 363 El Niño und die Folgen: Ausbruch von Rift-Valley-Fieber in Kenya

Serie | Arbeitsmedizin

- 365 **Titelthema** *Zur Belastung von Augen und Gehör am Arbeitsplatz und in der Umwelt*

Originalarbeit | Original article

- 369 **Titelthema** *Unklare hepatische Raumforderungen: Häufigkeit von Adenokarzinom-Metastasen eines unbekanntem Primärtumors*
Space-occupying lesions in the liver:
Incidence of adenocarcinoma metastases of unknown primary site
A. Eickhoff, A. Spiethoff, D. Hartmann, R. Jakobs, U. Weickert, D. Schilling, J. C. Eickhoff, M. H. Bohrer, J. F. Riemann

Kasuistik | Case report

- 375 *Diffuse Lungenverkalkungen bei renal bedingtem, autonomem Hyperparathyreoidismus*
Diffuse pulmonary calcifications caused by hyperparathyroidism in a renal transplant recipient
T. Langenegger, P. A. Diener, M. Diethelm