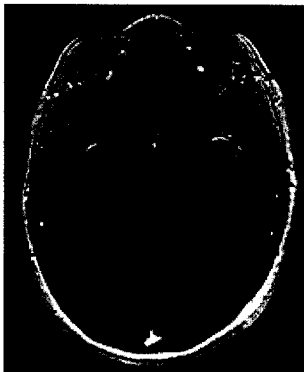


Aktuelle Neurologie

Februar 2007 · Seite 1 – 72 · 34. Jahrgang

1 · 2007



Kontrastmitteldarstellung einer Patientin mit chronisch tuberkulöser Meningitis



Originalarbeit | Original Paper

- 1 QUASIMS: eine deutschlandweite Beobachtungsstudie der Interferon-Beta-Präparate zur Therapie der schubförmigen multiplen Sklerose
QUASIMS: An Observational Study in Germany on Interferon beta Preparations as Therapy for Relapsing Multiple Sclerosis
N. Putzki, V. Limmroth für die deutsche QUASIM-Studiengruppe, R. Malessa, U. K. Zettl, J. Koehler, G. Japp, P. Haller, W. Elias, W. Obhof, A. Viehöver, U. Meier, A. Brosig, J. Hasford, G. Kalski, C. Wernsdörfer

Übersichten | Reviews

- 8 Leitlinien der Deutschen Gesellschaft für Neurologie und der Deutschen Schlaganfallgesellschaft zur Primär- und Sekundärprävention des Schlaganfalls: Aktualisierung 2007
Recommendations of the German Neurological Society and the German Stroke Society for Primary and Secondary Stroke Prevention: Update 2007
H. C. Diener, J.-R. Allenberg, C. Bode, O. Busse, M. Forsting, A. J. Grau, M. Grond, R. L. Haberl, G. F. Hamann, M. Hennerici, E. B. Ringelstein, P. A. Ringleb

- 13 ► Medizinisch ungeklärte Symptome am Beispiel des chronischen Schmerzes
Medically Unexplained Symptoms Exemplified by Chronic Pain
L. Schelosky, F. Müller

- 23 ► Chronische Meningitis
Chronic Meningitis
R. Helbok, E. Schmutzhard

Aktueller Fall | Case Report

- 34 ► Die spinobulbäre Muskelatrophie (Kennedy-Syndrom): Vom Symptom zum Gendefekt einer Multisystemerkrankung – Zwei Fallberichte
Kennedy Syndrome: From Neurological Symptoms to Gene Defect of a Multisystem Disorder – Two Follow-up Case Reports
A. Thümen, S. Strunk, E. Reusche, A. Moser

Fort- und Weiterbildung | Continual Medical Education

- 40 ► Thrombolyse im 3- bis 6-Stunden-Fenster nach Schlaganfall
Thrombolytic Therapy within 3 to 6 Hours after Onset of Ischemic Stroke
C. Weimar, R. Weber, Z. Katsarava, H.-C. Diener

49 Forum neurologicum

67 Veranstaltungen | Mitteilung

70 Medizin + Markt

72 Impressum

Hinweis für Autoren

Künftig (ab Heft 2/2007) erhalten die Erstautoren ihre Arbeit als PDF (Portable Document Format). Das PDF kann zur persönlichen, nicht kommerziellen Verwendung wie ein herkömmlicher Sonderdruck verwendet werden. Auf diese Weise können unsere Autoren zeitgleich mit dem Erscheinen des gedruckten Heftes über ihre Arbeit verfügen.

► Hinweis auf Titelthema

Titelbild: Arteriovenöses Angioma im Versorgungsbereich der Aa. cerebri anteriores (Bildvorlage: Ultraschalldiagnostik der hirnersorgenden Arterien, Thieme 1993).