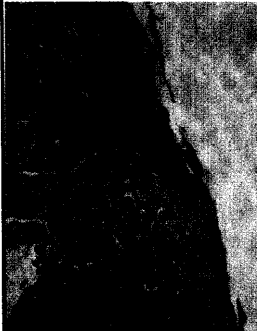


# DMW

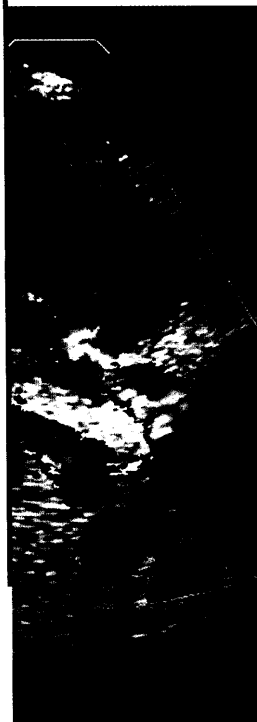
Deutsche  
Medizinische Wochenschrift

6 | 9 · 2 · 2007

Seiten 237– 292 · 132. Jahrgang



Eosinophile Ösophagitis  
(H.W.-Färbung).



**Titelbildvorlage:**  
Farbduplexsonographie  
(s. dieses Heft S. 269).

- Kasuistik** | Case report
- 265 Seltene Ursache einer Dysphagie und Bolusobstruktion bei Erwachsenen  
A rare cause of dysphagia and bolus obstruction in adults  
*U. V. Albrecht, A. Riphaut, T. Wehrmann*
- 269 **Mediquiz**
- Aktuelle Diagnostik & Therapie** | Review article
- 271 **Titelthema** **Laktoseintoleranz: Neue Aspekte eines alten Problems**  
Lactose intolerance: new aspects of an old problem  
*B. Terjung, F. Lammert*
- Übersicht** | Review article
- 276 Kardiale Resynchronisationstherapie und Vorhofflimmern:  
Möglichkeiten und Grenzen  
Cardiac resynchronization in atrial fibrillation: possibilities and limitations  
*U. C. Hoppe*
- Korrespondenz** | Correspondence
- 281 Trinkwasser in Krankenhäusern:  
Water-Cooler-Geräte vs. Trinkwasserschankanlagen vs. Mineralwasser in Flaschen  
*S. Adler, M. Eikenberg, F. Daschner*
- 285 **Forum der Industrie**
- 289 **Veranstaltungen**
- 290 **Personalien | Lebensbilder**
- 291 **Impressum**