

DMW

Deutsche
Medizinische Wochenschrift

Seiten 121–176 • 132. Jahrgang

4 | 26.1.2007

123 **Zu diesem Heft**

Aktuelles – kurz berichtet

- 127 *HIV-Infektionen:*
Antiretrovirale Therapie nicht unterbrechen
- 128 *Diabetes mellitus Typ 2:*
Weniger Therapieversagen unter Rosiglitazon
- 129 *Antiphospholipid-Syndrom:*
Erhöhtes Risiko für kognitive Defizite
- 129 *Atherosklerose:*
Entwicklung bereits im jungen Alter vorhersehbar?
- 130 *Nichtalkoholische Steatohepatitis:*
Therapieerfolg mit Pioglitazon?

Referiert – kommentiert

- 131 Wie effektiv ist das CT-Screening beim Lungenkarzinom?
Kommentar: CT-Screening beim Lungenkarzinom – viel wertvolle Zeit ist verstrichen

Hinterfragt – nachgehakt

- 132 Wie geht es weiter mit der HPV-Impfung?

Serie | Arbeitsmedizin

- 133 **Titelthema** Berufsbedingte Krebserkrankungen – Altlasten oder aktuelle Bedrohung?

Editorial

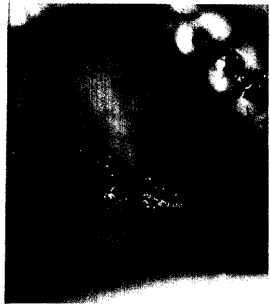
- 137 **Titelthema** Was das IQWiG besser machen (können) sollte
What the Institute for Quality and Cost-Effectiveness in the Health System could and should do better
P. C. Scriba, M. Middeke

Originalarbeit | Original article

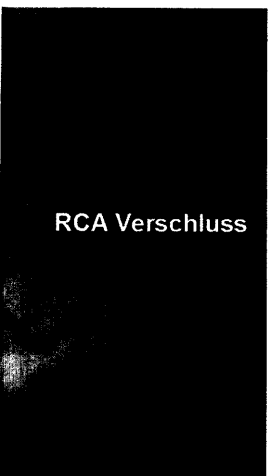
- 139 **Titelthema** Multimedikation, Compliance und Zusatzmedikation bei Patienten mit kardiovaskulären Erkrankungen
Polypharmacy, compliance and non-prescription medication in patients with cardiovascular disease in Germany
D. Rottlaender, M. Scherner, T. Schneider, E. Erdmann

Kasuistik | Case report

- 145 Akuter kardiogener Schock bei inferiorem Myokardinfarkt und seltener Koronaromalie
Acute cardiogenic shock with inferior myocardial infarction associated with an abnormal origin of the coronary arteries
A. Meissner, H. J. Trappe, G. Plehn



Das Kaposi-Sarkom (hier am harten Gaumen lokalisiert) zählt zu den AIDS-definierenden Malignomen.



RCA Verschluss

Verschluss der rechten Koronararterie (RCA) am Ende der Pars descendens.