

DMW

Deutsche
Medizinische Wochenschrift

Seiten 1–64 • 132. Jahrgang

1/2 | 5.1.2007

3 **Zu diesem Heft**

Aktuelles – kurz berichtet

- 7 *Chronische Nierenerkrankungen:*
Welche Screening-Strategie ist effektiv?
- 8 *Ambulante Pneumonie:*
Intravenöse Antibiotika-Therapie ohne Vorteil
- 9 *Schlaganfall:*
Gelähmte Hand gezielt trainieren
- 9 *Ernährung:*
Erhöhtes KHK-Risiko bei Diäten mit wenig Kohlenhydraten?
- 10 *Mesenterialarteriostenose:*
Asymptomatische Stenose klinisch bedeutsam?

Referiert – kommentiert

- 11 Diabetes mellitus: Ist Mannose-bindendes Lektin ein Prognosefaktor?
Kommentar: Erhöhte MBP-Spiegel beschleunigen entzündliche Prozesse

Hinterfragt – nachgehakt

- 12 **Titelthema** *Pharmakologie:* Tablettenteilen – ein gefährliches Unterfangen

Serie | Arbeitsmedizin

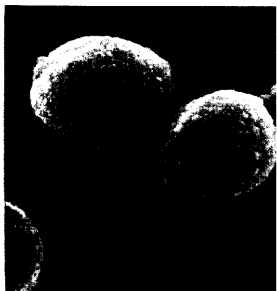
- 13 **Titelthema** *Patient und Beruf:* Drogen und Alkohol am Arbeitsplatz

Originalarbeit | Original article

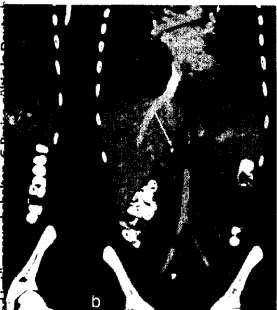- 15 *Metabolisches Syndrom und periphere arterielle Verschlusskrankheit als Indikatoren für erhöhtes kardiovaskuläres Risiko*
Metabolic syndrome and peripheral arterial disease as indicators for increased cardiovascular risk
C. Diehm, H. Darius, D. Pittrow, J. R. Allenberg, R. L. Haberl, M. Mahn, H. G. Tepehl, H. J. Trampisch, S. Lange

Kasuistik | Case report

- 21 *Thrombose der Vena cava inferior sowie der Iliacal- und Femoralvenen bei einem 24-jährigen Patienten*
Thrombosis of the inferior vena cava and the iliac and femoral veins in a 24-year old man
A. Zimmermann, A. Dirrigl, P. Heider, S. Metz, H.-H. Eckstein
- 25 *Intoxikation mit Isoniazid*
Isoniazid intoxication
J. Graf, N. Scheffold, W. Radunz, J. Cyran



Streptococcus pneumoniae, der häufigste Erreger ambulanter Pneumonien unter dem Elektronenmikroskop.



Thrombose der Femoral- sowie Beckenvenen und der VCI aufgrund einer KAVCI.