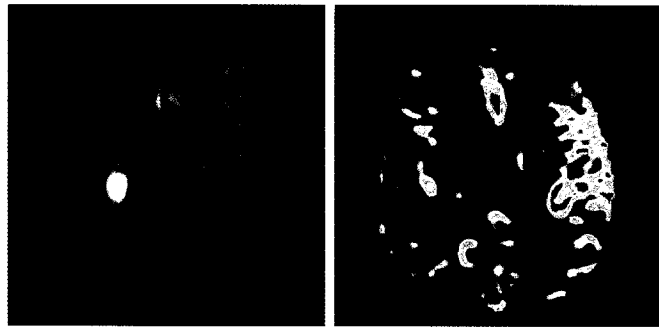


**ZU UNSEREM TITELBILD**


Diffusions/Perfusions Mismatch im MRT zur Diagnostik des akuten Schlaganfalls: Kleiner Stammganglieninfarkt (linkes Bild) mit Perfusionsdefizit über die gesamte Media (rechtes Bild)

Seite 22



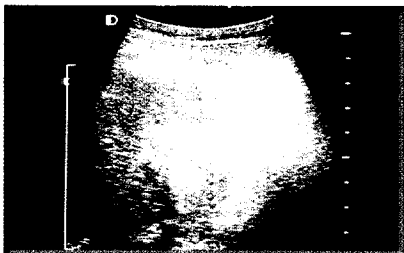
Die Diagnose der invasiven Candidiasis bei Intensivpatienten ist sehr schwierig und die tatsächliche Inzidenz daher schwer zu erfassen.

Seite 10



Richtige Händehygiene ist auch in der Notfallversorgung Pflicht.

Seite 14



Die Radiofrequenzablation ist ein effektives und komplikationsarmes Verfahren zur lokalen Destruktion von primären und sekundären Lebertumoren.

Seite 18

**Pilzinfektionen des Intensivpatienten**

Univ.-Prof. Dr. Elisabeth Presterl, Wien

10

**Hygiene in der Notfallmedizin**

Univ.-Prof. Dr. Walter Koller, Wien

14

**Radiofrequenzablation maligner Lebertumore**

Dr. Reinhold Klug, Dr. Franz Kurz, Univ.-Prof. Dr. Martin Aufschneider, Linz

18

**Neuroimaging des akuten Schlaganfalls**

Univ.-Prof. Dr. Peter Kapeller, Villach

22

**PANORAMA**

6

**VERANSTALTUNGEN**

39

**AKTUELL**

27

**PHARMANEWS**

32

**IMPRESSUM**

31