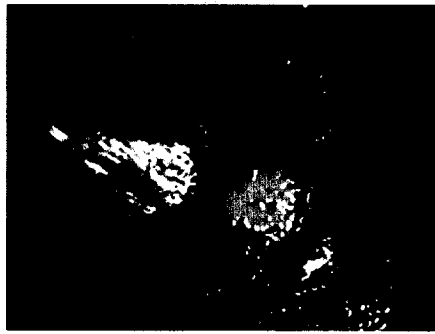


ZU UNSEREM TITELBILD

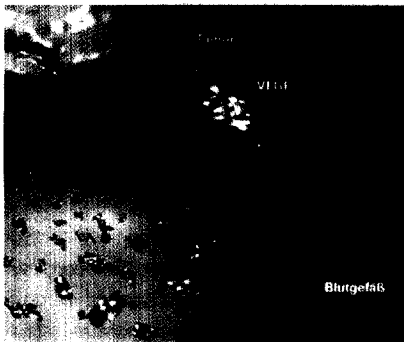Darstellung eines Thrombus (T) im linken Herzhorn (LAA) mittels transoesophagealer Echokardiographie.

Seite 10



Die Mehrzahl der herzchirurgischen Eingriffe wird weiterhin unter Verwendung einer extrakorporalen Zirkulation durchgeführt.

Seite 18



Zielgerichtete Therapien, die das Wachstum des Tumors blockieren, stellen eine der Hoffnungen in der pharmakologischen Therapie des Bronchuskarzinoms dar.

Seite 22

RADIOLOGIE

Echokardiographie bei Intensivpatienten

10

Dr. Almut Köhler, Dr. Silvana Müller, Univ.-Prof. Dr. Otmar Pachinger, Priv.-Doz. Dr. Thomas Bartel, Innsbruck

ANÄSTHESIE

Das Herz in der perioperativen Phase bei Herzoperationen

18

Univ.-Doz. Dr. Dr.hc. Robert D. Fitzgerald, Kirchstetten

ONKOLOGIE

Medikamentöse Therapie des Bronchuskarzinoms

22

Ao. Univ.- Prof. Dr. Wolfgang Hilbe, Innsbruck

INTENSIVMEDIZIN

Erhöhte Blutzuckerspiegel auf der Intensivstation

30

Dipl.Ing. Dr.techn. Martin Ellmerer, Dr. Thomas R. Pieber, Dr. Johannes Plank, Graz

PANORAMA

6

AKTUELL

36

PRODUKTE

40

VERANSTALTUNGEN

47

IMPRESSUM

47