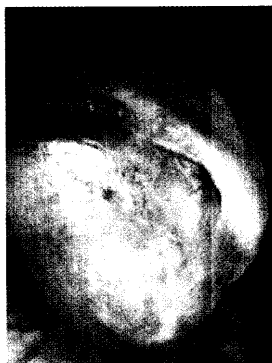

Panorama

- 302** — Was hilft wirklich bei Streptokokkeninfekten?
... UV-Junkies ... Tumorbombe mit Fernzündung
... Krampfader-Operationen oft mangelhaft
ausgeführt
- 303** — Die Nase voll ... Lebensqualität leidet unter Lupus
... Bilddokumente hautnah



Balanitiden

Hautentzündungen der Glans penis sind für Arzt wie Patient keine Bagatelle: Die Ätiologie der Erkrankung bleibt oft unbekannt oder wird erst nach akribischer Suche gefunden. Fehlbehandlungen sind häufig.

304

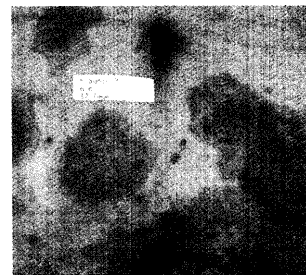
Fortbildung

- 304** — **Balanitiden – Spurensuche nach den Ursachen: Hautentzündungen der Glans penis**
Walter Krause
- 309** — **CME: Fragebogen für die Zertifizierte Fortbildung**
- 311** — **Allergie gegen Heparin s.c. Welche Alternativen zur Thromboseprophylaxe gibt es?**
Axel Trautmann
- 318** — **Anuläre Erytheme beim jungen Säugling Kutane Spätform eines neonatalen Lupus-erythematoses-Syndroms**
Silvia Seibt, Ulrich Mutschler, Michael Tronnier, Karsten Harms
- 320** — **Auf einen Blick * Erosive Läsionen der Mundschleimhäute und Lippen**
Hans Schulz

Allergie gegen Heparin

Juckende oder brennende Lokalreaktionen an den Injektionsstellen sind das typische Symptom einer Spättypallergie gegen s.c.-appliziertes Heparin.


311



Mundschleimhäute ...

... und Lippen können eine ziemliche Herausforderung für Ihren „klinischen Blick“ werden. Klassiker und Raritäten erosiver Läsionen dieser Areale finden Sie in unserer Rubrik „Diagnostik im Bild“ auf Seite

320



So erreichen Sie uns

Verlagsredaktion
Redaktion hautnah dermatologie
Dr. (Univ. Perugia) Ulrich Schneider
Neumarkter Str. 43
81673 München
Tel: 0 89/43 72-14 07; Fax: -14 00
Dipl.-Biol. Doris Berger (Leitung)
Mail: schneider@urban-vogel.de
Internet: www.hautnah-dermatologie.de

Titelbild

Mandarinen- und Apfelsinzeit: Wenn im Mund beim Verzehr ständig brennt, lohnt ein prüfender Blick in den Spiegel und danach auf Seite 320 ...

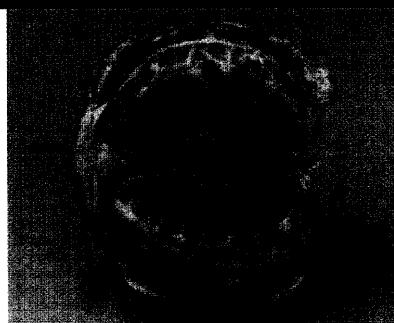

Foto: U. Schneider