

DMW

Deutsche
Medizinische Wochenschrift

Seiten 2627 – 2688 • 131. Jahrgang

47 | 24 · 11 · 2006

2629 Zu diesem Heft

Aktuelles – kurz berichtet

- 2635 Akuter ST-Hebungsinfarkt:**
Beschichtete oder konventionelle Stents?
- 2636 Pneumologie:**
Atemtherapie bereits vor OP beginnen!
- 2637 Allergische Rhinitis:**
Konjugatimpfstoff als neue Therapieoption
- 2638 Rektumkarzinom:**
Wie nützlich ist eine präoperative MRT?
- 2638 Ösophagusvarizen:**
Selbstexpandierende Metall-Stents bei akuter Blutung

Referiert – kommentiert

- 2639 Titelthema** Schwere symptomatische Karotisstenose:
Endarteriektomie oder Stentangioplastie?
Kommentar: Gleichwertigkeit der Stentangioplastie ist nicht erwiesen

Hinterfragt – nachgehakt

- 2640 Entstehung der Atherosklerose:**
Kranke Gefäße durch entzündliche Prozesse und mangelhafte Reparatur

Serie | Sexuell übertragbare Krankheiten

- 2641 Herpes genitalis**

Originalarbeit | Original article

- 2643 Stadienabhängige Prognose nach lokal kompletter Resektion des nicht-kleinzelligen Lungenkarzinoms**
Prognosis after complete surgical resection for non-small cell lung cancer based on the TNM staging classification
J. Pfannschmidt, T. Muley, H. Hoffmann, H. Bülzebruck, H. Dienemann

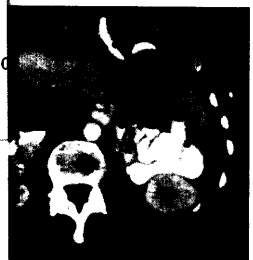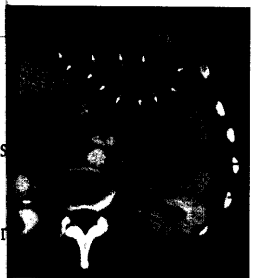
Kasuistik | Case report

- 2649 Postoperative Infektion eines epigastrischen Hämatoms mit *Aeromonas veronii* biovar *sobria***
Postoperative infection of a gastric hematoma caused by *Aeromonas veronii* biovar *sobria*
A.-K. Bornke, P. Feyerherd, A. Podbielski

- 2655 Mediquiz**



Ambrosia trifida.



Epigastrisches Hämatom vor und nach der CT-gestützten Punktion.