

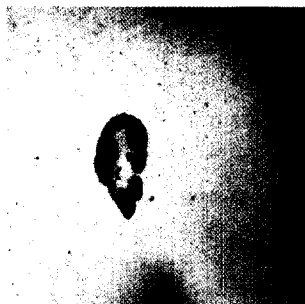
Aktuelle Dermatologie

Oktober 2006 · Seite 407–450 · 32. Jahrgang

10 · 2006

Editorial

- 407 Die Bedeutung von Leserbriefen
The Significance of a Letter to the Editor
E. G. Jung



Oberflächlich spreitendes Melanom

Derma-Fokus

- 408 Allergie bei Kindern – Atemwege stabil, Hautreaktionen weiter ansteigend
409 Malignes Melanom – Sentinel-Lymphknoten-Status unabhängiger Prognosefaktor
409 Melanom – Neues Verfahren zur Früherkennung
410 Diabetes mellitus – Hautgefährdung quantifiziert
410 Lokalisierte Sklerodermie – Phototherapie mit UVA-Licht wirksamer als mit UVB-Strahlen
411 Kontaktallergie – Welchen Einfluss hat chronische Veneninsuffizienz bei Kontaktallergie?
412 Lebertransplantationen – Hautläsionen bei erwachsenen Rezipienten
412 Angiologie – Wie Hautgefäße altern

Übersichten | Reviews

- 413 ► Mechanismen der Autoimmunität
Mechanisms of Autoimmunity
M. Kasperkiewicz, D. Zillikens
- 418 ► Aktuelles in der Frühtherapie der Säuglingshämangiome
The Current of the Early Treatment of Hemangiomas in Infancy
Dj. Djawari

Kasuistiken | Case Reports

- 421 Inguinale Lymphadenopathie bei heterosexuellem Patienten
Inguinal Lymphadenopathy in a Heterosexual Patient Without Risk Factors for Sexually Transmitted Disease
D. Schneider, J. Gubler, D. Ochsner, M. Fliegner
Kommentiert in „Spotlight“
- 425 Ausgeprägte Akne vulgaris bei eineiigen Zwillingen – eine besondere Herausforderung
Serious Acne Vulgaris in Monozygotic Twins – A Particular Challenge
G. Reimer
Kommentiert in „Spotlight“
- 429 ► Miliare (kleinpapulös-lichenoides) disseminierte Granuloma annulare
Miliar Lichenoid Disseminated Granuloma Annulare
L. Kowalick, L. Eickenscheidt, D. Ehrich, H. Ziegler