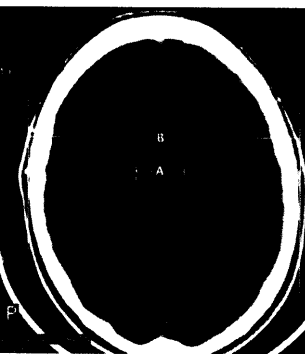


DMW

Deutsche
Medizinische Wochenschrift

Seiten 2309 – 2366 • 131. Jahrgang

42 | 20 · 10 · 2006



Normalbefund CT bei
leichtem SHT.



Mycobacterium-
tuberculosis-Kultur.

2311 Zu diesem Heft

Aktuelles – kurz berichtet

- 2315 *Symptomatische Karotisstenose:*
SPACE-Studie: Stentversorgung derzeit nicht gerechtfertigt
- 2316 *Leichtes Schädel-Hirn-Trauma:*
Sofortige CT oder stationäre Beobachtung?
- 2316 *Kardiale Bildgebung:*
SPECT-Untersuchung des Herzens bei Stressinduktion mit Adenosintriphosphat
- 2318 *Schwere Kontrastmittelreaktion:*
Präventive Prämedikation von zweifelhaftem Nutzen
- 2318 *HIV-Infektion:*
Überlegenheit für initiale Kombination mit Efavirenz

Referiert – kommentiert

- 2319 **Titelthema** Raucherentwöhnung: Ist Vareniclin ein neuer Therapieansatz?
Kommentar: Tabakentwöhnung – gute Nachrichten

Hinterfragt – nachgehakt

- 2320 *Tuberkulose:*
Resistente Erreger breiten sich aus

Serie | Arbeitsmedizin

- 2322 **Titelthema** Arbeitsmedizinische Probleme im Gesundheitsdienst

Originalarbeit | Original article

- 2327 **Titelthema** Lebertransplantation bei primär biliärer Zirrhose:
Retrospektive Analyse eines Zentrums
Liver transplantation for primary biliary cirrhosis:
retrospective analysis of results at a single center
D. A. Jacob, U. P. Neumann, M. Bahra, J. M. Langrehr, P. Neuhaus

Kasuistik | Case report

- 2333 Kardiogener Schock und psychotisches Zustandsbild seltener Ursache
A rare cause of cardiogenic shock with psychotic symptoms
S. Fischli, C. Stettler, E. Christ

- 2337 **Mediquiz**