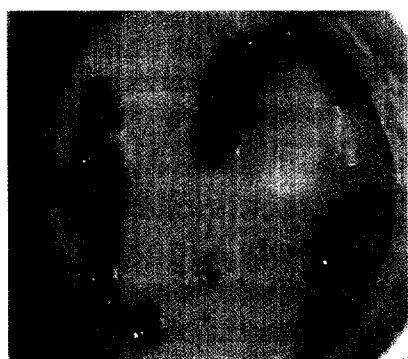


**ZU UNSEREM TITELBILD**

Ein Brustaufbau kann jederzeit nach einer Ablatio durchgeführt werden. Die Sofortrekonstruktion bietet auch die Möglichkeit bei der Ablatio hautsparend nach dem Konzept der „skin sparing mastectomy“ vorzugehen.

Seite 8



Da es sich beim ST Hebungsinfarkt in den meisten Fällen um ein akut thrombotisches Geschehen, mit zum Teil beträchtlichen Thrombusmassen, handelt, stellt die Reduktion der distalen Embolisation durch Bergung von Koronarthromben mittels Aspirationskatheter einen möglichen Therapieansatz dar.

Seite 14

**PLASTISCHE CHIRURGIE**

**Plastische Chirurgie bei Mammakarzinom**

8

Univ.-Prof. Dr. Maria Deutinger, Dr. Heike Klepetko, Dr. Daniela Hoch, Dr. Fercan Kömürçü, Dr. Ursula Denison, Dr. Sylvia Mohr-Gutharc, Wien

**KARDIOLOGIE**

**PCI bei akutem STEMI**

14

ao. Univ.-Prof. Dr. Günter Christ, Wien

**WIRTSCHAFTSRECHT**

**Volumentherapie versus Vasokonstriktoren**

24

Prim. Univ.-Prof. Dr. Walter Hasibeder 1), Dr. Martin Dünser 2), Dr. Barbara Friesenecker 3), Dr. Hans Knotzer 3), Prim. Univ. Prof. Dr. Andreas Mayr 4), Dr. Christian Wiesbauer 1), Dr. Gabriele Neubauer-Moritz 1), 1) Ried i.L., 2) Bern; 3) Innsbruck, 4) Linz

**Zirrhatische Kardiomyopathie**

34

Dr. Robert Buder, Dr. Fritz Firlinger, Dr. Alfons Gegenhuber, Dr. Christine Kapral, Dr. Friedrich Wewalka und Univ.-Prof. Dr. Kurt Lenz, Linz

**PANORAMA**

6

**VERANSTALTUNGEN**

33

**AKTUELL**

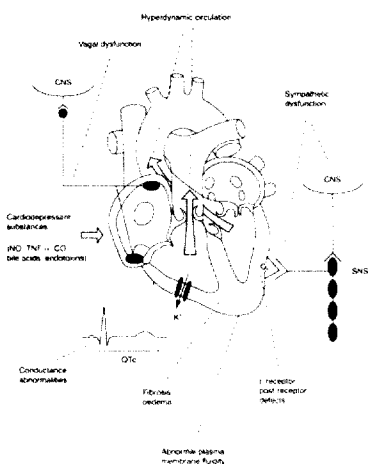
38

**PRODUKTE**

42

**IMPRESSUM**

37



Potentielle pathophysiologische Mechanismen der Herzinsuffizienz bei Leberzirrhose.

Seite 34