

DMW

Deutsche
Medizinische Wochenschrift

Seiten 2189 – 2248 • 131. Jahrgang

40 | 6 · 10 · 2006

2191 Zu diesem Heft

Aktuelles – kurz berichtet

- 2197 *Gewichtsabnahme:* Auf den Glykämischen Index kommt es an!
2198 *Herzinsuffizienz:* Eingeschränkte versus erhaltene Ejektionsfraktion
2199 *Pharmakologie:* Hilft Furosemid bei drohendem Nierenversagen?
2199 *Venöse Thromboembolien:* Thrombinproduktion korreliert mit Rezidivrisiko

Hinterfragt – nachgehakt

- 2200 **Titelthema** *Fahrtüchtigkeit bei chronischen Erkrankungen – Ärzte in der Pflicht*

Serie | Arbeitsmedizin

- 2202 *Grundlagen der deutschen BK-Systematik:*
Wann ist eine Erkrankung eine Berufskrankheit?

Referiert – kommentiert

- 2204 *Magenkarzinom: Ist die OP mit perioperativer Chemotherapie der alleinigen OP überlegen?*
Kommentar: Die Studienergebnisse sprechen für die neoadjuvante Chemotherapie

Editorial

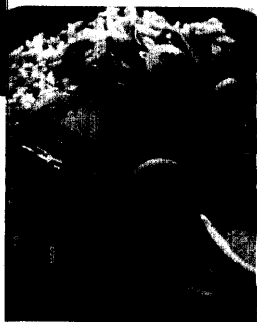
- 2207 **Titelthema** *Diabetes-Screening: Ja, aber wie?*
Screening for diabetes: Yes! But how?
H. Hauner

Originalarbeit | Original article


- 2208 **Titelthema** *Nachweis eines bisher unerkannten Diabetes mellitus Typ 2 mittels Risikofragebogen – Effizienz beim allgemeinen Populations-Screening*
Detection of a previously unrecognized type 2 diabetes with a risk questionnaire: effectiveness of population-based screening
W. A. Scherbaum, H.-D. Dicken, F. Verheyen, T. Baehring

Kasuistik | Case report

- 2213 *56-jährige Patientin mit Raynaud-Symptomatik, erhöhten Leberenzymen und neuropsychiatrischen Symptomen*
Raynaud's syndrome with increased liver enzymes and neuropsychiatric symptoms
H. G. Hass, S. Kaiser
- 2217 **Titelthema** *Antibiotika, Purpura und Ulzera:*
Eine leukozytoklastische Vaskulitis nach Clarithromycin
Antibiotics, purpura and ulcers: a case of leucocytoclastic vasculitis after clarithromycin
A. Zink, S. Erni, M. Fliegner



Beispiel für eine kohlenhydratreiche Mahlzeit mit einem niedrigen Glykämischen Index



Hauteffloreszenzen bei Aufnahme in die Klinik.