

Aktuelle Urologie

September 2006 · Seite 315 – 390 · 37. Jahrgang

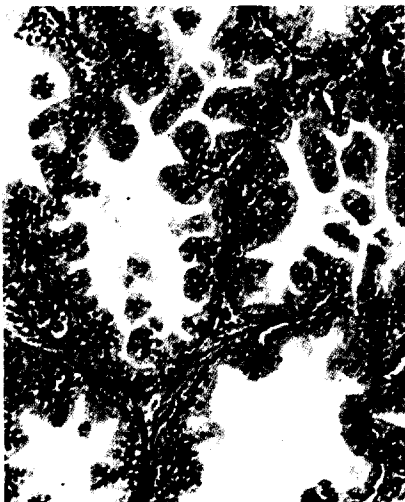
- 372 ▶ Sakrale Nervenwurzelzysten – Seltene Ursache von Blasenfunktionsstörungen
Sacral Nerve Root Cysts – A Rare Cause of Bladder Dysfunction
P. Kümpers, E. Wiesemann, H. Becker, B. Haubitz, R. Dengler, D.-H. Zermann
- 376 ▶ Penishautnekrose nach Ringanlage und Defektdeckung mittels
Spalthauttransplantation
Penile Skin Necrosis after Application of a Ring and Defect Coverage
by a Skin Mesh Graft
M. Sommerauer, O. Walden, C. Doehn, D. Jocham



Operative Techniken | CME – Zertifizierte Fortbildung

- 379 ▶ Retropubische dauerkatheterfreie Adenomektomie
H. Baur, P. Marian, W. Schneider
- 386 ▶ CME-Fragebogen

390 Impressum



Titelbild: Kollagenfaseriges Bindegewebe der Prostata von glatten Muskelzellen durchzogen
(W. Kühnel. Taschenatlas der Zytologie, Histologie und mikroskopischen Anatomie. Thieme, 2002).