

# Aktuelle Urologie

September 2006 · Seite 315 – 390 · 37. Jahrgang

- 372 ▶ Sakrale Nervenwurzelzysten – Seltene Ursache von Blasenfunktionsstörungen  
Sacral Nerve Root Cysts – A Rare Cause of Bladder Dysfunction  
*P. Kümpers, E. Wiesemann, H. Becker, B. Haubitz, R. Dengler, D.-H. Zermann*
- 376 ▶ Penishautnekrose nach Ringanlage und Defektdeckung mittels  
Spalthauttransplantation  
Penile Skin Necrosis after Application of a Ring and Defect Coverage  
by a Skin Mesh Graft  
*M. Sommerauer, O. Walden, C. Doehn, D. Jocham*



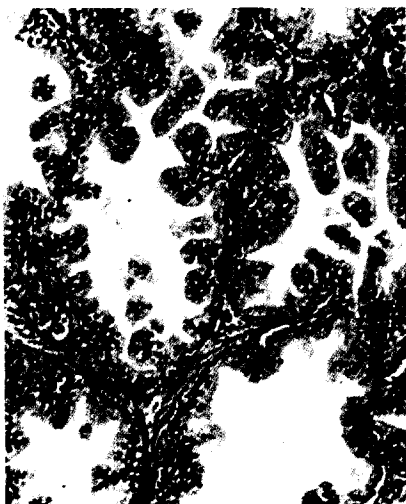
---

#### Operative Techniken | CME – Zertifizierte Fortbildung

- 379 ▶ Retropubische dauerkatheterfreie Adenomektomie  
*H. Baur, P. Marian, W. Schneider*
- 386 ▶ CME-Fragebogen

---

390 Impressum



**Titelbild:** Kollagenfaseriges Bindegewebe der Prostata von glatten Muskelzellen durchzogen  
(W. Kühnel. Taschenatlas der Zytologie, Histologie und mikroskopischen Anatomie. Thieme, 2002).