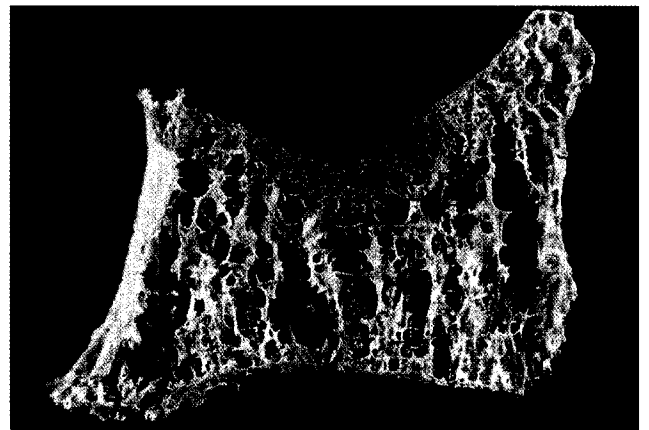


173 Für Sie notiert

- 173 Degenerative Wirbelsäulen- und Gelenkerkrankungen: Bessere Ergebnisse mit Manualtherapie
- 175 Endoprothetik: Hüftprothesen halten lange
- 176 Lupus erythematoses: Autologe Stammzelltransplantation bei schweren Fällen erfolgversprechend
- 178 Osteoporosetherapie: Neuer Antikörper reduziert Knochenresorption
- 180 Gelenkerstörung bei Arthritis psoriatica: Radiologischer und klinischer Nachweis im Vergleich
- 182 Rheumatoide Arthritis: Mehr indirekte als direkte Kosten
- 184 Schwangerschaft bei SLE: Doppler im 2. Trimester hat hohe Vorhersagekraft
- 186 Periartikuläre Demineralisation: Digitale Radiogrammetrie ist genauer als Sharp Score
- 187 Osteopetrose/Osteoporose: Mechanismus des Knochenabbaus geklärt



Der Antikörper Denosumab verringert die Knochenresorption bei Osteoporose: S. 178.

Originalarbeiten

- 189 Osteoporose: Ursache für Knochenbruch im Alter
H. W. Minne, M. Pfeifer, C. Hinz
- 196 Sensomotorisches Training im Alter und bei Osteoporose
R. Schwesig, K. Müller, S. Becker, A. Kreuzfeldt, K. Hottenrott
- 204 Klinische mehrdimensionale Evaluation einer multifunktionalen Osteoporoseorthese
L. Vogt, H.-D. Hildebrandt, K. Brettmann, M. Fischer, W. Banzer
- 212 Orthopädietechnik in der Osteoporose-Therapie – Wie wirksam sind Hüftprotektoren und reclinierende Rumpforthesen?
A. Peters, H. Friebe

Original Articles

- 189 Osteoporosis: Major Cause for Fractures and Frailty in the Elderly
H. W. Minne, M. Pfeifer, C. Hinz
- 196 Sensomotoric Training in Old Age and Osteoporosis: Development and Evaluation
R. Schwesig, K. Müller, S. Becker, A. Kreuzfeldt, K. Hottenrott
- 204 Clinical Multidimensional Evaluation of a Multifunctional Osteoporosis-Orthosis
L. Vogt, H.-D. Hildebrandt, K. Brettmann, M. Fischer, W. Banzer
- 212 Prevention of Vertebral and Hip Fractures in Elderly Patients with Osteoporosis with use of Spinalorthoses and Hip Protectors
A. Peters, H. Friebe