

Panorama

- 178 — Altern: Hände lügen nicht ... Zusammenhang zwischen Parkinson und Heuschnupfen ... Immunologisches Chamäleon ... Charité widmet Allergien eine eigene Ausstellung ... Bei drohendem Muskelkater Kirschsafft trinken
- 179 — Der Entstehung von Asthma und Allergien auf der Spur ... Bilddokumente hautnah

Fortbildung

- 180 — Wann ist welches Verfahren indiziert? Therapeutische Schritte bei aktinischen Keratosen
Joachim Dissemond, Stephan Grabbe
- 186 — Berufsbedingte Protein-Kontaktdermatitis Ekzem durch eine Typ-1-Allergie – Mythos oder Realität?
Brunello Wüthrich
- 190 — Erkrankungen der Zunge (Teil 4) Orale Haarleukoplakie
Stefan Esser, Thomas Jansen, Joachim Dissemond, Doris Helbig, Elvir Cesko, Stephan Grabbe
- 193 — CME: Fragebogen für die Zertifizierte Fortbildung

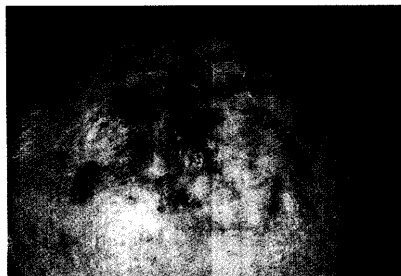
Diagnosequiz

- 196 — Wie lautet Ihre Diagnose? Differenzialdiagnose „Rotes Gesicht“
Christina Schnopp

Ästhetische Dermatologie

- 200 — Hypertrichose Unerwünschtes Haarwachstum stoppen
Christian Kunte, Hans Wolff

Aktinische Keratosen



Für die Therapie aktinischer Keratosen stehen sehr unterschiedliche Optionen zur Verfügung. Sie sollten individuell angepasst werden.

180

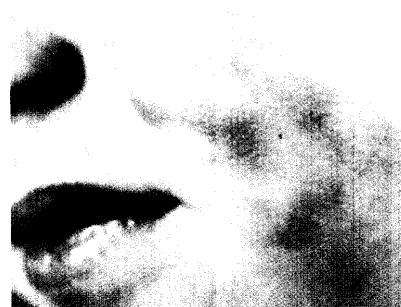Protein-Kontaktdermatitis

Eine PKD kann nur selten durch die klassischen Ekzemprouben nachgewiesen werden. Werden keine Typ-I-Tests durchgeführt, wird das verantwortliche Allergen meist übersehen.

186



Ihre Diagnose, bitte?



Über Wochen entstanden bei diesem Jungen symptomlose erythematöse Plaques im Gesicht. Weitere differenzialdiagnostisch harte Nüsse auf Seite

196

So erreichen Sie uns

Verlagsredaktion

Redaktion hautnah dermatologie
Dr. (Univ. Perugia) Ulrich Schneider
Neumarkter Str. 43
81673 München
Tel: 0 89/43 72-14 07; Fax: -14 00
Dipl.-Biol. Doris Berger (Leitung)
Mail: schneider@urban-vogel.de
Internet: www.hautnah-dermatologie.de

Titelbild

Papaya-Früchte – sonnengereift mit leichten Hautschäden ...



Foto: U. Schneider