


3 — Editorial

Praxismanagement

- 8 — **Fragen zur GOÄ-Abrechnung • Leserbrief** • Kleiner Schreibfehler
- 9 — BAO-Präsident rügt Politik bei ambulantem Operieren • Cave: Keime am PC! • Höhere Arzneimittelausgaben im ersten Quartal • Regressfalle bei rezeptpflichtigen Antihistaminika
- 10 — Hoher Qualitätsstandard beim Röntgen in Bayern • KVBW gegen AOK-Hausarztvertrag • Gesundheitsreform: In den Niederlanden läuft's doch auch!
- 12 — Gesundheitsreform 2006
Schöne Aussichten für Fachärzte?!
- 15 — Ein Kommentar zur „Neuen Zeitrechnung“ für HNO-Ärzte
Nun ist die Katze aus dem Sack
- 17 — Kollektiver Zulassungsverzicht
Vertragsarzt ade



Gebeutelte Fachärzte

Die „Eckpunkte der Gesundheitsreform 2006“ stehen nun fest – ob die neuen Regelungen tatsächlich den Durchbruch für eine angemessene Vergütung fachärztlicher Leistungen bringen, bleibt jedoch noch unklar.

12



Anhängliche Rotfinnen

Die Rosazea verläuft meist chronisch und in Schüben, bleibt dabei jedoch relativ harmlos. Lesen Sie, welche therapeutischen Maßnahmen die Hauterkrankung in Schach halten.

20

Fortbildung


- 20 — Maßnahmen gegen „Kuper- oder Rotfinnen“
Was hilft bei Rosazea?

Neue Serie
- 25 — **Erkrankungen der Zunge**
Teil 1: **Faltenzunge**
- 29 — **CME**

Gefurchte Zunge

Die Faltenzunge ist eine häufige, jedoch nicht behandlungsbedürftige Variante des Zungenprofils. Treten Beschwerden auf, muss nach anderen Erkrankungen gefahndet werden.

25



So erreichen Sie uns:

Redaktion:
 Dr. med. Elke Thomazo
 E-Mail: thomazo@urban-vogel.de
 Tel. 089 4372-1444
 Fax 089 4372-1400

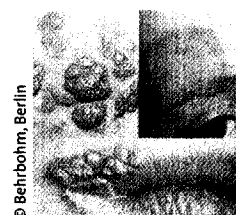
Urban & Vogel GmbH
 Neumarkter Str. 43
 81673 München
www.hno-nachrichten.de

Vertragsarzt ade

Die Leistungsbedingungen der GKV verschlechtern sich rapide – immer mehr Ärzte ziehen deshalb die Rückgabe ihrer kassenärztlichen Zulassung in Betracht. Wir haben die rechtlichen Voraussetzungen und Konsequenzen für Sie zusammengefasst.

Seite 17

Zum Titelbild ...



© Behrbohm, Berlin

Der HNO-Arzt wird immer wieder mit dermatologischen Krankheitsbildern konfrontiert. Ein Grund mehr, den diagnostischen Blick zu schärfen ...