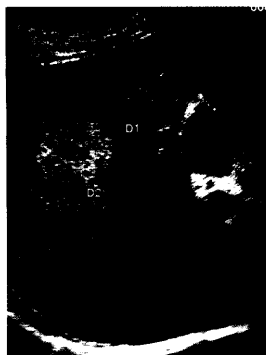


DMW

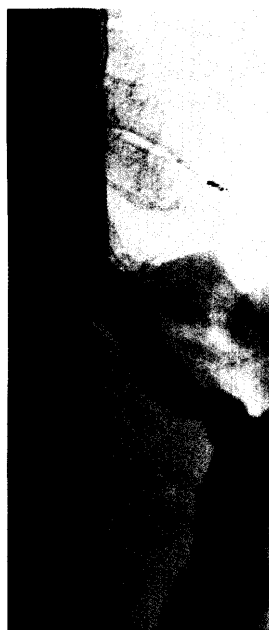Deutsche
Medizinische Wochenschrift

33 | 18 · 7 · 2006

Seiten 1773 – 1834 • 131. Jahrgang



Hypervaskularisierte
Lebermetastase
(Karzinoid).



Titelbildvorlage:
Ösophagusbreischluck
nach Heller-Myotomie
bei Patienten mit
Achalasie und zirkum-
skripten Sklerodermie
(s. dieses Heft S. 1801).

Aktuelle Diagnostik & Therapie | Review article

- 1813** **Titelthema** Kontrastmittel in der Abdomensonographie:
aktueller Stand und Perspektiven
Contrast agents in transabdominal ultrasonography:
State of the art and perspectives
A. Stang, H. Keles, C. von Seydewitz, S. Hentschke, D. Braumann

Übersicht | Review article

- 1819** Chirurgie der Karotisstenose – heute noch indiziert?
Derzeitige Indikationen und zukünftige Anforderungen – eine Übersicht
Surgical treatment of carotid artery stenosis: is it still indicated nowadays?
A survey of current indications and future challenges
H. W. Kniemeyer, G. Rudofsky, V. Bongers, H. Beckmann, A. Soliman

Korrespondenz | Correspondence

- 1825** **Leserbrief**
Die Entwicklung der Hypertonieformen und eine Neubewertung
antihypertensiver Substanzen
V. Traut / M. Middeke
- 1826** **Leserbrief**
Hämatothorax nach plötzlichem Brustkorbschmerz
T. Weber, J. Auer, B. Eber / T. Kleinfeldt, C. A. Nienaber
- 1827** **Frage aus der Praxis**
Persistierende CK-Erhöhung nach CSE-Hemmer-Therapie
M. Faehling, M. Leschke
- 1829** **Forum der Industrie**
- 1831** **Veranstaltungen**
- 1832** **Personalien / Steckbriefe**
- 1833** **Impressum**