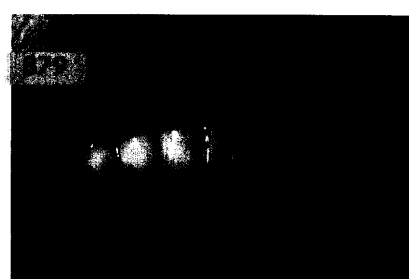

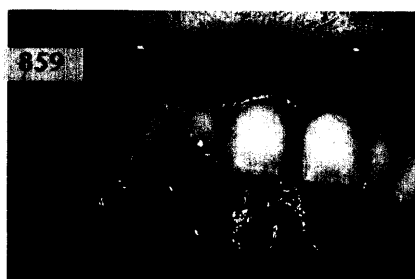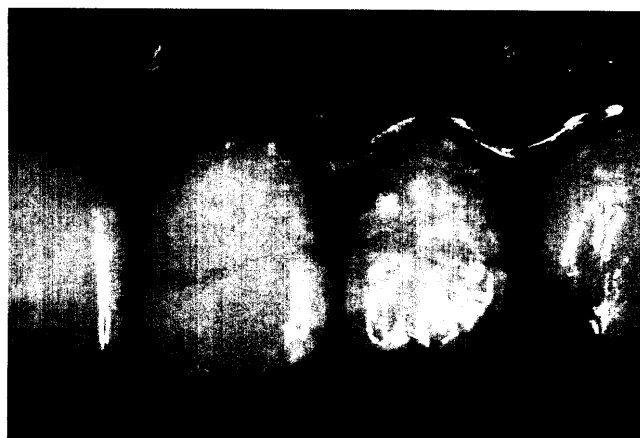


ZAHNERHALTUNG

Matthias Ley,
Götz Michael Lösche,
Berlin

**Adhäsives Befestigen von Zahnfragmenten
nach Frontzahntrauma**

Unkomplizierte Schmelz-Dentin-Frakturen lassen sich auf unterschiedlichste Weise versorgen. Die eleganteste und dabei am wenigsten invasive sowie kostengünstigste Methode ist das adhäsive Befestigen des Fragments. Der Beitrag beschreibt das Vorgehen anhand eines Patientenbeispiels und diskutiert verschiedene Versorgungsmöglichkeiten.



ZAHNHEILKUNDE ALLGEMEIN

DIE DENTALE TRICKKISTE:

Phonetik und Zähne 879

PRAXISMANAGEMENT

Lothar Taubenheim, Köln

Sichere Praxisabläufe als Ergebnis eines eingeführten Qualitätsmanagementsystems ... 887

ABRECHNUNG:

Neue Vereinbarung zwischen der KZBV und den Spitzenverbänden der Krankenkassen nach § 87 Abs. 1a SGB V über die Versorgung mit Zahnersatz (I) 891

RECHTSFRAGEN:

Zur Wirksamkeit eines in Praxisverträgen vereinbarten Wettbewerbsverbots 893

Gesundheitsrichtlinie kommt – EU-Kommission will umfassenden Konsultationsprozess 895

STEUERRECHT:

Umsatzsteuerliche Behandlung verschiedener neuerer ärztlicher Kooperationsformen 897

RUBRIKEN

Editorial 815
Impressum 898
Kongresskalender 899
Verlagsprogramm Zahnmedizin 901