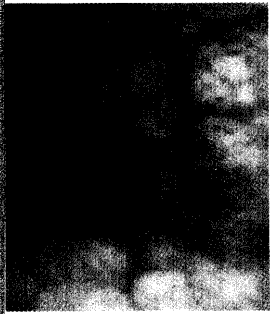


DMW


Deutsche
Medizinische Wochenschrift

30 | 28.7.2006

Seiten 1635 – 1702 • 131. Jahrgang



Endoskopischer Befund einer Angiodysplasie im Bereich des Colon ascendens.



Titelbildvorlage:
Liquorausstrich mit eosinophilen Granulozyten (s. dieses Heft S. 1657).

1669 Mediquiz

Prinzip & Perspektive | Review article

- 1671** Molekulare Pathogenese von Schilddrüsentumoren
Molecular pathogenesis of thyroid tumors
S. Karger, K. Krause, D. Führer

Aktuelle Diagnostik & Therapie | Review article

- 1675** **Titelthema** Therapie der Hypertonie im Alter
Therapy of hypertension in the elderly
P. Trenkwalder

Übersicht | Review article

- 1679** Das Heyde-Syndrom – eine kritische Bestandsaufnahme
Heyde's syndrome – a critical review
N. Scheffold, G. R. Hetzel, J. Cyran, C. Sucker

Kommentar | Commentary

- 1685** **Titelthema** Rauchfolgen weiterhin unterschätzt – Wo bleibt der Nichtraucherchutz?
Sequels of tobacco smoking still till underrated – when will non-smokers be protected?
H. Gohlke

Mitteilungen der GDNÄ

- 1687** Programm der 124. Versammlung der GDNÄ in Bremen
Vom Urknall zum Bewusstsein – Selbstorganisation der Materie

1697 Forum der Industrie

1696 Veranstaltungen

1699 Personalialia | Steckbriefe

1695 Impressum