

DMW

Deutsche
Medizinische Wochenschrift

Seiten 1635 – 1702 • 131. Jahrgang

30 | 28 · 7 · 2006

1637 Zu diesem Heft

Aktuelles – kurz berichtet

- 1641** *Akute Lungenverletzung und akutes Atemnotsyndrom:*
Rekrutierfähiges Lungengewebe ist an PEEP gekoppelt
- 1642** *Demenz:* Alzheimerpatienten interdisziplinär versorgen
- 1642** *Stenosen der Arteria carotis:* Ist die nicht-invasive Diagnostik verlässlich?
- 1643** *Darmkrebs:* Screening-Intervall von 10 Jahren ist ausreichend
- 1644** *Kardiogener Schock:* Frühe Revaskularisation verbessert Langzeitüberleben
- 1644** *Kardiologie:* Mortalität bei Thyreotoxikose unter Amiodaron-Therapie
- 1645** *BRCA1/2-Mutation:* Ist Brustkrebs-Screening mittels MRT kosteneffektiv?
- 1645** *Arzneimittelnebenwirkungen:* Prävalenz hängt von ethnischer Zugehörigkeit ab

Referiert – kommentiert

- 1646** *Multinoduläre Struma:* Thyroxinaufnahme von Magensäuresekretion abhängig?
Kommentar: Magensäuremangel als Ursache für verminderte Thyroxinresorption

Hinterfragt – nachgehakt

- 1647** *Hormonelle Kontrazeption:* Wann kommt „die Pille“ für den Mann?

Originalarbeit | Original article

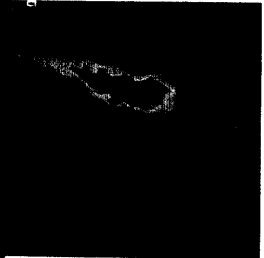
- 1649** Zunahme des hepatozellulären und des intrahepatischen cholangiozellulären Karzinoms im Nordosten Deutschlands
Increased incidence of hepatocellular and intrahepatic cholangiocellular cancer in the Northeast of Germany
R. Schurr, U. Stölzel, D. Schuppan, C. Schwertner, J. Steinberg, H. Scherübl

Kasuistik | Case report


- 1656** Kopfschmerzen nach Aufenthalt in der Dominikanischen Republik
Headache after returning from the Dominican Republic
C. Rau, R. Bialek, S. Richter, A. Lindner

Konsensus | Review article

- 1660** **Titelthema** Impfprophylaxe gegen ETEC-Reisediarrhoe und Cholera:
Ist sie sinnvoll und für wen?
Prophylactic immunization against enterotoxin-forming Escherichia coli strains as cause of travellers' diarrhea: does it make sense and for whom?
T. Weinke, I. Liebold, G. D. Burchard, N. Frühwein, M. P. Grobusch, C. Hatz, H. Kollaritsch, H. D. Nothdurft, E. Reisinger, B. Rieke, Ch. Schönfeld, R. Steffen, A. Stich



Stenose der Arteria carotis externa im Farbdopplermodus.



Liquorausstrich mit eosinophilen Granulozyten (Detailvergrößerung).