



ZU UNSEREM TITELBILD

Diffusions/Perfusions Mismatch im MRT zur Diagnostik des akuten Schlaganfalls: Kleiner Stammganglieninfarkt (linkes Bild) mit Perfusionsdefizit über die gesamte Media (rechtes Bild)

Seite 22



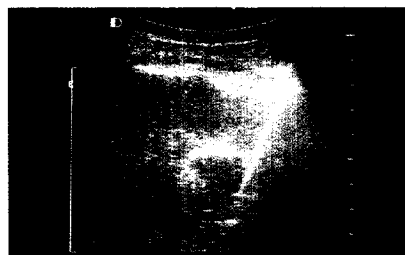
Die Diagnose der invasiven Candidiasis bei Intensivpatienten ist sehr schwierig und die tatsächliche Inzidenz daher schwer zu erfassen.

Seite 10



Richtige Händehygiene ist auch in der Notfallversorgung Pflicht.

Seite 14



Die Radiofrequenzablation ist ein effektives und komplikationsarmes Verfahren zur lokalen Destruktion von primären und sekundären Lebertumoren.

Seite 18

INFEKTILOGIE

Pilzinfektionen des Intensivpatienten

Univ.-Prof. Dr. Elisabeth Presterl, Wien

10

HYGIENE

Hygiene in der Notfallmedizin

Univ.-Prof. Dr. Walter Koller, Wien

14

CHIRURGIE

Radiofrequenzablation maligner Lebertumore

Dr. Reinhold Klug, Dr. Franz Kurz, Univ.-Prof. Dr. Martin Aufschneider, Linz

18

NEURORADIOLOGIE

Neuroimaging des akuten Schlaganfalls

Univ.-Prof. Dr. Peter Kapeller, Villach

22

PANORAMA

6

VERANSTALTUNGEN

39

AKTUELL

27

PHARMANEWS

32

IMPRESSUM

31