

Radiologie up2date

Heft 2 · 6. Jahrgang · Juni 2006 · Seite 95 – 174

2

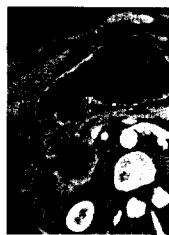
Der besondere Fall

- 95 Nekrose einer Appendix epiploica
O. Magerkurth, W. Steinbrich

- 98 CME-Fortbildung mit der
Radiologie up2date

- 99 Vorschau auf Heft 3/2006

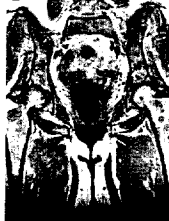Abdominelle und gastrointestinale Radiologie



- 101 Radiologische Diagnostik des
Pankreaskarzinoms
H.-J. Brambs, M. Juchems



Muskuloskelettale Erkrankungen



- 125 MR-Diagnostik von Knochenmark-
erkrankungen
H. E. Daldrup-Link



Pädiatrische Radiologie



- 141 Appendizitisdiagnostik im Kindesalter

H. Hahn, E. Macdonald, M. Steinborn



Muskuloskelettale Erkrankungen



- 153 Postoperative radiologische Beurteilung
von Gelenkendoprothesen
P. R. Aldinger, K. Ludwig

