

# DMW

Deutsche  
Medizinische Wochenschrift

Seiten 945 – 1000 • 131. Jahrgang

17 | 28.4.2006

**947 Zu diesem Heft**

**Aktuelles – kurz berichtet**

**953** *In eigener Sache*

Ehrendoktorwürde für Albrecht Hauff

**954** *Aktive atopische Dermatitis:* Besserung mit systemischer Azathioprin-Therapie

**955** *Kosten-Nutzen-Analyse:* Vorteilhaftere Ergebnisse überrepräsentiert

**956** *Gastroenterologie:* Itoprid hilft bei funktioneller Dyspepsie

**957** *Diabetes mellitus:* Verhindern Carotinoide Leberzellschäden?

**Referiert – kommentiert**

**959** OASIS-6-Studie: Senkt Fondaparinux die Mortalität und Reinfarktrate bei akutem ST-Hebungsinfarkt (STEMI)?

*Kommentar:* OASIS 6 bietet keinen Anlass, die aktuellen Leitlinien zu ändern

**Hinterfragt – nachgehakt**

**960** **Titelthema** *Refraktive Laserchirurgie:* Besser sehen dank Laser & Co.

**Schwerpunkt Chirurgie**

**Editorial**

**961** Chirurgie – Schnittstelle in der Medizin

Surgery – interface in medicine

*H.-D. Saeger*

**Originalarbeit | Original article**

**962** **Titelthema** *Klinische Behandlungspfade – Erste Ergebnisse des systematischen IT-gestützten Einsatzes an einer chirurgischen Universitätsklinik*

*Clinical pathways – first results of a systematic IT-supported application at a surgical department of a university hospital*

*M. K. Schilling, S. Richter, P. Jacob, W. Lindemann*

**968** Ergebnisse der Zertifizierung von Gefäßzentren durch die

Deutsche Gesellschaft für Gefäßchirurgie

*Results of the certification of vascular centres by the German Society of Vascular Surgery*

*H.-H. Eckstein, H.-P. Niedermeier, T. Noppeney, T. Umscheid, H. Wenk, H. Imig*

**Kasuistik | Case report**

**973** **Titelthema** *Seltene Ursache einer zentralen Gallengangsstenose*

*A rare cause of a central bile duct stricture*

*S. Kersting, F. Dobrowolski, D. Dittert, H.-D. Saeger*

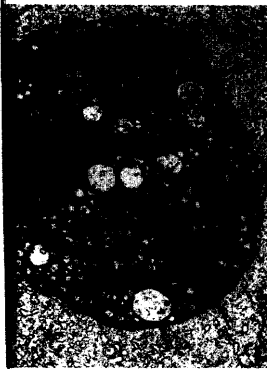**977** **Mediquiz**

**Kasuistik | Case report**

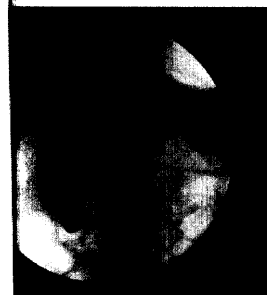
**979** Tetanus nach Schürfwundenverletzung

*Tetanus following an abrasion injury*

*A. Blaich, B. Hellwig, C. Bogdan*



Phagozytierte  
schrumpfnekrotische  
Leberzelle.



ERCP-Bild mit hoch-  
gradiger Stenose im  
proximalen Ductus  
hepaticus communis.

Preisänderungen und Irrtümer vorbehalten. © Thieme Verlag