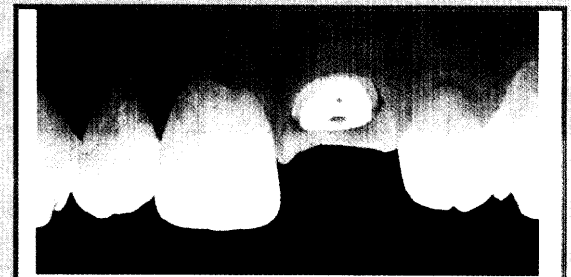


# Inhalt

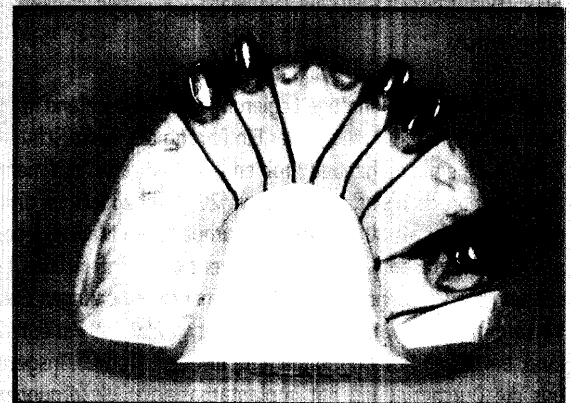
<b>Innovative Therapien im Festzuschuss-System richtig einordnen und abrechnen</b> Mit dem FZ-Planer schneller ans Ziel	6
<b>Kursleiter aus aller Welt bei Fortbildung der DGCZ und ISCD</b> Train the Trainer	8
<b>Edelmetallfreie Legierungen haben nach wie vor ihre ganz speziellen Vorteile und Indikationen</b> Qualität und Qual der Wahl	11
<b>Ein Interview mit Zahnärztin Dr. Pieschel-Lemm aus Krefeld</b> Die Rolle von Zahnersatz aus Zirkonoxid in der zahnärztlichen Praxis	15
<b>Patientenaufklärung mit System</b> Gut gefühlt ist halb begriffen	18
<b>Totalsanierung eines stark abrasiven Gebisses</b> Herausforderung Ästhetik	20
<b>Anhand eines Patientenfalls wird die vollständige Restauration zweier Frontzahnkronen mit einem Presskeramik-Material dokumentiert</b>	22
<b>Implantatversorgung in der Oberkieferfront gilt als besondere ästhetische Herausforderung</b> CAD/CAM-System erstellt individuelle Abutments und Kronenkäppchen	24
<b>Partnerschaft der Kompetenz</b> Symposium „20 Jahre Cerec“ in Berlin	27
<b>Laborgefertigte Informationsmodelle aus den gleichen Materialien wie der fertige Zahnersatz</b> Schlüssigkeit von der Beratung bis zum Ende der Behandlung	30
<b>Ein neues Erfolgsprogramm für den Zahnarzt</b> Den Herausforderungen des Gesundheitsmarkts begegnen	33
<b>Die Nylon-Variante</b> Alternativer, unzerbrechlicher Kunststoff ohne Restmonomer	34
<b>Temporäre Versorgung für Inlays</b> Provisorien direkt im Mund modellieren	34
<b>Hersteller- und Inserentenverzeichnis</b>	32
<b>Impressum</b>	33



Befund OK: Füllungen 12,11,22  
Kronenfraktur 21

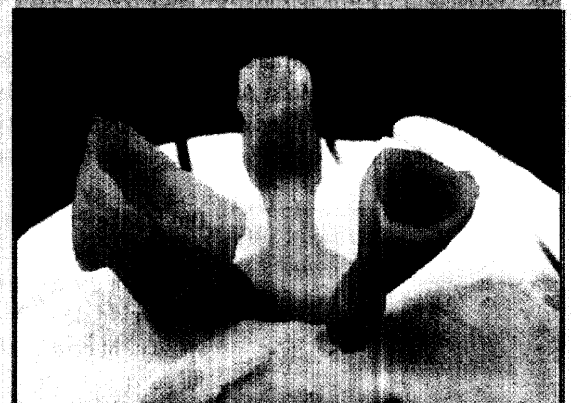Mit dem FZ-Planer  
schneller ans Ziel

6



Edelmetallfreie  
Legierungen

11



Totalsanierung  
eines stark  
abrasiven Gebisses

20