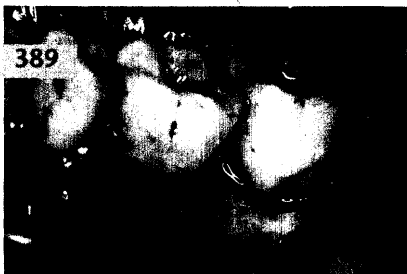


ZAHNERHALTUNG

Carmen Anding, Würzburg

Verbesserung der dentalen Ästhetik
bei einer Patientin nach Behandlung einer
Lippen-Kiefer-Gaumen-Spalte

Nach kieferchirurgischer Behandlung einer Lippen-Kiefer-Gaumen-Spalte und nach kieferorthopädischem Lückenschluss bei Nichtanlage der Zähne 11 und 22 wünschte die Patientin eine Verbesserung ihres asymmetrischen dentalen Erscheinungsbildes. Mit minimalinvasiven und atraumatischen Methoden konnte ein ästhetisch zufrieden stellendes Ergebnis erzielt werden.



ZAHNHEILKUNDE ALLGEMEIN

Ina Nitschke, Bernhard Sobotta,
Thomas Reiber, Leipzig

Altersgerechte Praxis: Vom Parkplatz
bis in den Behandlungsstuhl 417

RUBRIKEN

Editorial	347
Kongresskalender	449
Impressum	451
Verlagsprogramm Zahnmedizin	453

PRAXISMANAGEMENT

Lothar Taubenheim, Köln

Organisation der zahnärztlichen Praxis –
Der sinnvolle Umgang mit Produkten 429

ABRECHNUNG:

Neue Beschlüsse des
Gemeinsamen Bundesausschusses (I) 441

RECHTSFRAGEN:

Neue Rechtsprechung zur
Ausschreibung des Vertragszahnarztsitzes
in Gemeinschaftspraxen 443

STEUERRECHT:

Viele Rentner müssen für 2005 eine
Einkommensteuererklärung abgeben 445