

553 CME-Inhaltsverzeichnis

CME-Beitrag

- 554 Stabile koronare Herzerkrankung – Der konkrete Fall  
*F. Custodis, B. Scheller, U. Laufs*
- 556 Stabile koronare Herzerkrankung – Diagnostik und Therapie  
*U. Laufs*
- 563 CME-Quiz zur Zertifizierung  
*U. Laufs*

565 CME-Evaluationsbogen

Übersichten

- 567 Die neue Rolle der Endosonographie in der Endokrinologie: Bildgebung der Nebennieren und des endokrinen Pankreas  
*P. H. Kann, S. Meyer, A. Zielke, P. Langer, D. Ivan*

Ethik in der Medizin

- 573 Aufklärung von Familienangehörigen mit erhöhtem Risiko für eine genetische Krankheitsdisposition  
*B. Gordijn*

577 Forum der Industrie

579 Veranstaltungen

580 Personalia / Lebensbilder

581 Impressum

CME article

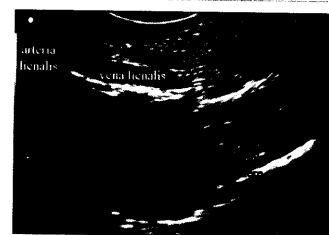
- 554 Stable coronary artery disease – case report
- 556 Stable coronary artery disease – diagnostics and therapy

Review articles

- 567 The new role for endoscopic ultrasound in endocrinology: imaging of the adrenals and the endocrine pancreas

Ethics in medicine

- 573 Information of family members with an increased risk for a genetic predisposition



Normalbefund der linken Nebennieren.