

525 Zu diesem Heft

Aktuelles – kurz berichtet

529 Orale Antikoagulation: bessere Ergebnisse bei Selbstkontrolle

529 *Lebertransplantation:*

Vorhersagemodelle ermöglichen Abschätzung von Früh- und Spätmortalität

530 Dick durch fettarme Ernährung?

531 Zystische Fibrose: weniger Exazerbationen durch hypertone Kochsalzinhalationen

Referiert – kommentiert

- 532 Aggressive Normoglykämie: Profitieren auch internistische Intensivpatienten?
Kommentar: Bei mehr als 3-tägiger Intensivtherapie sollte man den Blutzucker unter 150 mg/dl senken

Hinterfragt – nachgehakt

533 Alkoholsucht: hohe Abstinenzraten mit dem ALITA-Programm

Originalien

- 535 Rezidivierende Epistaxis bei hereditärer hämorrhagischer Teleangiectasie. Isoliertes Symptom oder Einschränkung der Lebensqualität?
D. Slotoch, M. Koller, J. A. Werner, B. J. Folz

Kasuistiken

- 540 Mayer-von Rokitansky-Küster-Hauser-Syndrom mit Aortenisthmusstenose
A. Biecker, W. A. Willinek, C. Grohé

Kurze Mitteilungen

- 543 Hochdosierte Retherapie bei vorbehandelter Hepatitis C
N. Hoepffner, K. A. Paul, A. B. Nikodem, G. Teuber

549 Mediquiz

Original articles

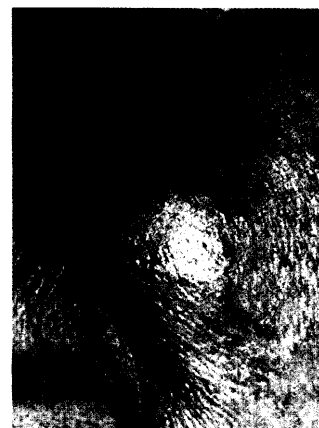
- 535 Recurrent nosebleeds in patients with hereditary telangiectasia: merely isolated symptom or events that impair quality of life?

Case reports

- 540 Mayer-Rokitansky-Küster-Hauser syndrome with aortic isthmus stenosis

Short reports

- 543 High dosed retherapy in pretreated patients with chronic hepatitis C



Typische Verteilung der kutanen Teleangiectasien im Bereich der Wangen einer 73-jährigen Patientin mit HHT.